Ein Fall von

Primärem Adeno-Carcinom

in der Leber.

Mit Abbildungen.

Inaugural-Dissertation

zur

Erlangung der Doktorwürde

in der

gesamten Medizin

verfasst und einer

Hohen medizinischen Fakultät

der

Kgl. Bayer. Ludwig-Maximilians-Universität zu München

vorgelegt von

Fritz Härtel,
approb. Arzt aus Plauen.

München 1903.
Kgl. Hofbuchdruckerei Kastner & Callwey.

Ein Fall von

Primärem Adeno-Carcinom

in der Leber.

Mit Abbildungen.

Inaugural-Dissertation

zur

Erlangung der Doktorwürde

in der

gesamten Medizin

ACAD. LUDWIG MAX. BIBL.

verfasst und einer

Hohen medizinischen Fakultät

der

Kgl. Bayer. Ludwig-Maximilians-Universität zu München

vorgelegt von

Fritz Härtel,
approb. Arzt aus Plauen.

München 1903.
Kgl. Hofbuchdruckerei Kastner & Callwey.

Gedruckt mit Genehmigung der medizinischen Fakultät der Universität München.

Referent:

Herr Obermedizinalrat Prof. Dr. Bollinger.

Dem Andenken meines verstorbenen Vaters

in Dankbarkeit!

Der Verfasser.

Digitized by the Internet Archive
in 2026

https://archive.org/details/IA41552325_0031

Das Studium der aus dem Gewebe der Leber entstehenden bösartigen Epithelgeschwülste ist noch keineswegs als abgeschlossen zu betrachten. Trotzdem eine reiche Literatur, vorzügliche Beschreibungen und Erklärungen nach jeder Richtung hin über diesen Gegenstand existieren, ist noch gar Vieles unaufgeklärt und strittig. Der Grund dafür ist einmal der, dass die allgemeinen Krebsfragen noch alle einer endgültigen Lösung harren. Wer erklärt uns die dunkle Ursache, welche die Zellen des Körpers antreibt und befähigt, grenzenlos wuchernd, wahllos verheerend vorzudringen und, Schmarotzer des eigenen Leibes, in unerhörter Zweckwidrigkeit ihre eigene Nährmutter zu vernichten! Experimente lassen im Stiche, und histologische Bilder sind mehrdeutig! So kommt es, dass wir noch immer nicht anders als induktiv an jedes Spezialgebiet herangehen dürfen, immer wieder beobachten, neue Momente suchen müssen, und noch lange nicht daran denken dürfen, zu sammeln und Gesetze abzuleiten. Dazu kommen aber hier spezielle Schwierigkeiten. Die so oft gleichzeitig bestehende Cirrhose mit ihren verschiedenartigen Einwirkungen auf das funktionierende und ableitende Parenchym verschleiert das klinische und kompliziert das anatomische Bild. Der eigenartige trabekuläre Bau der Leber, der diese Drüse von allen anderen des Körpers unterscheidet, derart, dass die Zellen nicht, einen Schlauch auskleidend, in dessen Lumen sezernieren, sondern zwischen

dem Gerüste der Blut-Kapillaren solide Stränge bilden, deren Sekret durch ein Netzwerk feinster interzellulärer Sekretkapillaren seinen Ausweg suchen muss, mit anderen Worten, die mangelnde bipolare Orientierung der Leberzellen ist auch nicht geeignet, die Deutung mikroskopischer pathologischer Bilder zu erleichtern. Dazu kommt die Seltenheit dieser Geschwülste und ihre Vielseitigkeit, so dass genau betrachtet keiner der beschriebenen Fälle dem andern gleicht und jede Schematisierung problematisch wird.

Andrerseits sind aber natürlich gerade diese Schwierigkeiten für den Forscher äusserst verlockend, und daher kommt die grosse Literatur über diese so seltenen Affektionen. Und brennt auch noch der Streit auf allen Punkten, und erheben, scheint ein Rätsel gelöst, immer wieder neue ihre Hydrahäupter, so ist es doch von grossem Reize, einmal still zu stehen und in dieses Getriebe der Meinungen einen Griff zu tun, festzuhalten was stehen will, und von dem zu sondern, was noch im Flusse ist.

Den Anlass zu diesen Studien gab mir ein in vieler Hinsicht interessanter Fall eines Adenocarcinoms der Leber, dessen Ueberlassung ich der Güte des *Herrn Professor Dr. Sittmann* verdanke.

Es soll meine Aufgabe sein, nach einer knappen historisch-literarischen Einführung zu versuchen, an der Hand des Materials, das mir die Literatur und speziell mein Fall bietet, die wichtigsten bei den primären bösartigen Epithelgeschwülsten der Leber vorkommenden klinischen und anatomischen Bilder zu zeichnen und zusammenzufassen.

I. Geschichte des primären Carcinoms und malignen Adenoms der Leber. Klassifikation. Allgemeine Fragen.

Nach *Frerichs* (2) besteht der Krebs der Leber in der Pathologie erst seit Anfang des vorigen Jahrhunderts unter dieser Bezeichnung, da man in früherer Zeit das Wort „Krebs" nur für die Carcinome der äusseren Gebilde anwandte. Vorher wurde er wohl unter verschiedenen Namen, z. B. Skirrhus, Steatoma, Tuberkel etc. beschrieben, aber nicht genau von ähnlichen Affektionen der Leber unterschieden. Erst 1812 beschrieb *Bayle* (1) diese Krankheit zum ersten Male genau als Carcinoma hepatis.

Bis auf *Virchow* hielt man nun den primären Krebs für den häufigeren, d. h. man hielt viele Leberkrebse für primär, die es gar nicht waren. Nachdem man aber durch *Virchows* Forschungen erkannt hatte, wie häufig Krebse aller Organe zu Metastasen in der Leber führen und wie beträchtlich diese Metastasen den Primärherd an Grösse übertreffen können, leugnete man eine Zeit lang überhaupt den primären Krebs; dann liess man nur den Krebs der Gallengänge gelten, z. B. *Riesenfeld* (8) 1868; schliesslich musste man auch

wieder den Krebs der Leberzellen anerkennen, blieb sich aber der grossen Seltenheit desselben bewusst.*) Man stellte bis in die neuere Zeit die anatomische Diagnose „primär“ nur per exclusionem, wenn man eben nirgends einen anderen Primärherd fand; aber die vielen genauen Untersuchungen über diesen Gegenstand lassen es jetzt möglich erscheinen, schon *„aus dem histologischen Bilde der Leber den Schluss zu ziehen, dass es sich nicht um eine Metastase eines Krebses im Magen, Darm, Uterus etc. handelt, sondern um eine autochthon im Leberparenchym entstandene Neubildung.“* (*Hoppe-Seyler*, 47, 1899, p. 448.)

Die Geschichte der Histogenese des primären Leberkrebses beginnt um die Zeit der sechziger und siebziger Jahre, da der Streit tobte um den epithelialen Ursprung des Carcinoms, der durch die bekannte Arbeit von *Thiersch* (3) entzündet und unter Mithilfe vieler Forscher von *Waldeyer* zum Siege geführt wurde. Auch die Arbeiten über das primäre Lebercarcinom haben zur Bekräftigung dieser Anschauung beitragen helfen. Man beobachtete zunächst nur die Entstehung aus den Epithelien der gewucherten Gallengänge (*Naunyn*, 5, 1866, *Waldeyer*, 10, 1872) oder aus *„gallengangsähnlichen Hohlräumen“*, welche *„durch Ausfüllung ihres Lumens mit losen Zellen zu Alveolen werden“* (*Weigert* 12, 1876). (Betreffs des Ursprungs dieser

*) Nach der neuesten Statistik von *Pleitner* (46) über 6554 in München von 1888 bis 1898 sezierte Leichen über 20 Jahre waren von 216 Leberkrebsen 10 primär, das sind **4,63**%, oder 1 primärer auf 22 secundäre.

Hohlräume lässt *Weigert* unentschieden, ob sie den fertigen Gallengängen und vielleicht auch Leberzellenbalken entstammen oder *„von vorn herein, vielleicht von Geburt an, adenomatöse Bildungen darstellen.“)* Noch *Kindt* (16) behauptet 1882 auf Grund seiner Beobachtungen, dass die primären Carcinome ihren Ursprung allein von den Gallengangsepithelien nähmen.

Aber schon *Naunyn* (5) beobachtete nebenher einen Uebergang aus Leberzellen in Geschwulstzellen, und *Fetzer* (7), *Schüppels* Schüler, beschrieb 1868 die Entstehung aus Leberzellen folgendermassen: *„Der Uebergang geschieht durch Hypertrophie, Verlust des Gallenpigments und Vermehrung der Leberzellen, durch Verschmelzung der letzteren zu grösseren Protoplasmaklumpen und durch neue Gruppierung des Protoplasmas um Kerne herum, die vermutlich von den Leberzellkernen abstammen, aber in ungleich reichlicherer Anzahl als letztere vorhanden sind.“* Die gleiche Entstehungsweise beschrieben *Wulff* (13) 1876, *Meyer* (18) 1882, *Rohwedder* (26) 1888. Der letztere räumt auch der Bindegewebswucherung einen Anteil an der Entstehung ein. Er nennt die vielkernigen Gebilde Riesenzellen.

Die Bilder *Naunyns* waren aber etwas andere. Die Zellen seines Carcinoms ordneten sich gegen die Peripherie hin in Leberzellbalken ähnlichen Reihen an, welche sich entweder zwischen die Leberbalken einschoben oder in Leberzellen übergingen. Hieran knüpft *Perls* (9) 1872 an und deutet dies als die Hauptentstehung, während er im Gegensatze zu

Naunyn den Gallengängen keine oder nur nebensächliche Bedeutung beimisst. Wir sehen schon hier die enorme Schwierigkeit des Stoffs, wie man aus demselben Befunde zwei fast entgegengesetzte Deutungen herauslesen kann! *Perls* nimmt also nach *Naunyn* an, dass die Leberzellen *direkt „unter Vergrösserung ihres Kerns und Aufhellung ihres Protoplasmas"* zu Tumorzellen werden. Diese Entstehungsart wurde später für viele Fälle angegeben und vertieft; neuerdings z. B. von *Nölke* (31), *Frohmann* (30), *Siegenbeck van Heukelom* (32) u. a. Letzterer weist noch darauf hin, dass die Veränderung der Kerne derjenigen des Protoplasmas vorangehe. Während nach der Entstehungsart *Fetzers* Alveolen von Geschwulstzellen resultierten, die viel kleiner als die Leberzellen waren, sind hier verschieden grosse, meist grössere Zellen als die Leberzellen das Resultat; sie ordnen sich in unregelmässigen Trabekeln und Alveolen an.

Bei weiteren histologischen Vertiefungen auf der Suche nach der Histogenese zeigte sich nun bald, dass der primäre Leberkrebs alle Uebergänge zu einer anderen Affektion darbot, dem Adenom oder Adenoid der Leber.

Dieses wurde zuerst 1864 von *Griesinger* und *Rindfleisch* (3) und 1868 von *Eberth* (6) als eine aus multiplen miliaren bis haselnussgrossen Knötchen bestehende Neubildung vom Bau einer zusammengesetzten schlauchförmigen Drüse beschrieben. Mit ihm beschäftigten sich im weiteren französische Autoren, besonders *Kelsch* und *Kiéner* (11) 1876, *Sabourin* (15) 1881 und

Hanôt und *Gilbert* (24) 1888. Zunächst versuchte man noch eine scharfe Grenze zwischen Carcinom und Adenom festzuhalten, aber es ergab sich bald, dass weder im klinischen Verlaufe noch im histologischen Verhalten eine prinzipielle Grenze bestand. Durch diese Tatsache sowohl als durch die beim Adenom fast immer vorhandene Cirrhose liessen sich denn *Hanôt* und *Gilbert* bestechen, das Adenom der Leber in „Cancer avec cirrhose“ umzutaufen und als dritte Form ihrer Einteilung des primären Lebercarcinoms anzureihen. Man hatte bis dahin unterschieden zwischen solitärem (Unterart: knotigem) und infiltriertem Krebs — und Adenom. (*Schüppel*, 14); die letzteren beiden warfen sie nun zusammen und dozierten: Cancer massif — cancer nodulaire — cancer avec cirrhose! Abgesehen davon, dass diese Einteilung ganz unlogisch ist, indem sie das tertium comparationis wechselt, gibt es aber wohl Adenome, welche ohne Cirrhose verlaufen, und auch ihre Form wechselt zwischen massiver, knotiger und infiltrierender. Es hat sich leider auch hier gezeigt, dass zwischen makroskopischer Form, histologischem Bau und klinischem Verlaufe keine so harmonische Uebereinstimmung besteht, als die Franzosen immer gerne annehmen (ich erinnere an die „Cirrhose biliaire“ *Charcots*, *Gombaults*, *Chauffards* u. a.); und die neueren Einteiler haben auch diese Einteilungsprinzipien getrennt verwerten müssen. So teilte *Hansemann* (28) 1890 die Adenome histologisch in kleinzellige, einem Convolut von Gallengängen ähnliche, und grosszellige,

Nierenkanälchen ähnliche ein. *Ziegler* unterscheidet makroskopisch: 1. Ein Knoten, 2. Zahlreiche Knoten, 3. Krebsige Cirrhose oder cirrhoseartiger Krebs, 4. Knoten, die dem Verlaufe der Pfortader folgen. Was seine vierte Form betrifft, so ist freilich nicht recht klar, wie sie sich von der zweiten unterscheidet, und da er sagt, dass sie äusserlich das Bild einer Cirrhose darbieten kann, trennt er sie auch von der dritten Form nicht scharf. Dem Baue nach unterscheidet *Ziegler* Carcinome und Adeno-Carcinome. *Eggel* (55) gibt eine nach allen Richtungen erschöpfende Klassifikation; doch darüber sei mir erlaubt, erst später zu reden.

Die histogenetischen Studien über die Adenome hatten nun meist ergeben, dass sie durch Hypertrophie und Hyperplasie der Leberzellbalken, Transformation der polygonalen Leberzellen in zylindrische und Bildung anastomosierender Hohlschläuche aus den Leberzellen ohne Beteiligung der Gallengänge entstünden (*Eberth*, 6). Dagegen sind die Veröffentlichungen von Adenomen, welche aus Gallengängen entstanden sind, selten: neben einigen französischen Autoren *Riedl* (38) 1896, *Sokoloff* (50) 1901.

Schloss sich demnach das Adenom ziemlich eng an das Carcinom an, von ihm oft nur als histologisch erkennbare Variante (oder Vorstufe?) zu unterscheiden und oft mit ihm gemeinsam auftretend, so galt es andrerseits, das Adenom von ähnlichen, rein gutartigen hyperplastischen Wucherungen der Leber zu trennen. Das Wich-

tigste hierüber brachte die Arbeit von *Simmonds* (21) 1884. Dieser schied vor allem die knotigen Formen von den solitären. Solitäre knotige Hyperplasien und Adenome finden sich nur in gesunden Lebern. Die solitäre knotige Hyperplasie *„ist ein abgekapselter, bindegewebsreicher Tumor aus hyperplastischem Lebergewebe, der als Nebenbefund in sonst normalen Lebern angetroffen wird und vielleicht congenitalen Ursprungs ist.“* Vom solitären Adenom fand Verfasser in der Literatur nur 6 Fälle, von denen zwei nur makroskopisch beschriebene meines Erachtens gar nicht zu den reinen Adenomen gehören, sondern vielleicht massive Krebse darstellen; die übrigen sind kleine Einzelknoten von tubulösem Bau in gesunden Lebern. In der späteren Literatur tritt diese Art vollständig zurück. — Die multiplen Formen entstehen dagegen stets secundär in kranken Lebern, und zwar die multiple knotige Hyperplasie mehr durch parenchymatöse, das multiple Adenom mehr durch interstitielle Prozesse bedingt. Die multiplen knotigen Hyperplasien sind kleine, nicht abgekapselte Knoten aus hyperplastischem Lebergewebe, als kompensatorische Bildungen aufzufassen; die multiplen Adenome sind drüsenähnlich gebaute, abgekapselte Tumoren, von Leberzellen abstammend. Sie können beide kombiniert vorkommen. — In der Tat zeigte sich, dass histologisch alle Uebergänge der multiplen Formen vorkommen, und während man einmal die knotige Hyperplasie als alleinige Veränderung in einer cirrhotischen Leber findet, zeigt sie sich in anderen

Fällen als das Vorstadium eines Adenoms oder Carcinoms.

Fassen wir kurz das Bisherige über die Histogenese zusammen, so ergibt sich: Adenome und Carcinome können sowohl aus Gallengängen als aus Leberzellsträngen entstehen; für die letzteren zeigen sich drei Typen, die immer wiederkehren:

1. Der Typus *Fetzers* und *Schüppels*: Vergrösserung der Zellen und Balken, Kernteilung — Verschwinden der Zellgrenzen — Auftreten neuer Zellgrenzen um die geteilten Kerne — kleine Zellen in Alveolen.

2. Der von *Perls* am *Naunynschen* Präparat zuerst demonstrierte Typus: Vergrösserung der Zellen — Vergrösserung der Kerne und Aufhellung des Protoplasmas — direkte Umwandlung in Geschwulstzellen — Veränderung des trabekulären Baues in alveolären.

Beide Typen liefern klein- und grosszellige solide Formen oder Formen mit Sekretkapillaren.

3. Der Typus, wie er zuerst für die Adenome beschrieben wurde von *Eberth, Kelsch* und *Kiéner*, *Simmonds* u. a.: Hypertrophie der Leberzellbalken — Umwandlung in Hohlschläuche unter Erweiterung des kapillären Lumens — Tubuli aus Zylinderzellen, die später wieder solide alveolär werden können.

Diese Typen finden sich selten rein vertreten, sondern kommen meist kombiniert vor, besonders 2 und 3.

In neuester Zeit sind nun in der Lehre von der Histogenese ganz neue Schwierigkeiten aufge-

taucht. Seitdem *Virchow* im Gegensatz zu *Rokitansky* nachgewiesen hatte, dass die Randteile die jüngsten Partien der Geschwülste darstellen, hatte man alle histogenetischen Schlüsse aus dem Befunde von Uebergangsbildern in diesen Teilen gezogen. Zu einer Zeit, als *Waldeyers* Transplantationslehre noch nicht zur Herrschaft gelangt war, wurden auch fälschlich Uebergangsbilder an Metastasen beschrieben, z. B. von *Perls* u. a., und man schloss daraus, dass bei der Metastasierung auch fremde Epithelien sich am Aufbau des Tumors beteiligten. Diese Dinge sind längst abgetan, aber nun beginnt man auch die Uebergangsbilder an primär ergriffenen Organen anzuzweifeln. Vor allem ist es *Ribbert* (57), der behauptet, dass die Carcinombildung stets und überall nur von einer beschränkten Stelle ausgehe, und es dann nur aus sich selbst heraus weiterwachse, indem es auch das Gewebe seines Mutterbodens zerstöre. Alle Uebergangsbilder seien Scheinbilder, die dadurch entstünden, dass die Zellen des Tumors an die noch erhaltenen Organzellen heranwüchsen. *„Deshalb ist es nicht möglich, aus einem Zusammenhang des Tumors mit dem umgebenden Gewebe Schlüsse auf seine Entstehung zu machen. Dazu sind lediglich die ersten leider selten anzutreffenden Anfangsstadien geeignet.“* Wenn diese Behauptung richtig ist, so macht sie alle bisherigen histogenetischen Arbeiten über unser Thema zu Makulatur! Denn ein Carcinom der Leber ist in seinen ersten Anfängen noch nicht gefunden worden. Wir wären nun darauf angewiesen, wie *Eggel* meint, aus dem Faktum der Regene-

rationsfähigkeit der Leberzellen, aus den (nicht konstanten) Befunden von Sekretion in den Geschwülsten und aus dem Vergleiche der Zellen (die durch Entdifferenzierung stark verändert sein können) die Histogenese zu erschliessen.

Aber die *Ribbertsche* Lehre ist in dieser strikten Form nicht ohne Widerspruch geblieben. *Hauser*(40) und *Hansemann* (59) vor allem traten entschieden gegen diese Auffassung auf. Sie geben das Vorkommen solcher Scheinübergänge völlig zu, aber gestatten auf keinen Fall eine Verallgemeinerung dieser Tatsachen. *Hansemann* (59) bestätigt, dass Geschwülste nicht nur monocentrisch, sondern auch „pluricentrisch" *(Petersen)* wachsen können und sagt (59, p. 201): *„Man muss also, wie ich glaube, daran festhalten, dass maligne Geschwülste von einer umschriebenen Stelle, gewissermassen von einer Zelle ausgehen können und sich dann aus sich selbst heraus vergrössern, dass sie aber auch auf grösseren Flächen gleichzeitig oder successive entstehen können und ausser durch Vergrösserung von innen heraus, die natürlich immer stattfindet, durch Confluieren und Apposition wachsen können"*. Umgekehrt betont aber *Hansemann* die Schwierigkeit in der Beurteilung soeben anfangender Carcinome (um die freilich auch *Ribbert* nicht herumkommt, l. c. p. 178), indem man ja nur dann von Carcinom reden könne, wenn es schon ausgebildet sei, und sagt, dass er auch bei minimal kleinen Carcinomen *„in Bezug auf diese* (histogenetischen) *Fragen nicht wesentlich weiter gekommen wäre, als an grösseren Objekten auch."*

Man verzeihe mir diese Abschweifung auf das allgemeine Gebiet in Hinblick darauf, dass es sich hier für den Deuter des Präparates eines Lebercarcinoms um eine Lebensfrage handelt! Wenden wir uns nun wieder unserm Spezialgebiete zu! Schon *Siegenbeck van Heukelom* (32) geht auf die erwähnten Schwierigkeiten ein. Er nimmt an, dass, ebenso wie es für das Carcinom der Haut und des Magens nachgewiesen sei, auch das primäre Lebercarcinom, ohne gerade multipel zu entstehen, kontinuierlich oder sprungweise das benachbarte Lebergewebe ergreifen kann; er stellt sich vor, *„dass der Einfluss des ätiologischen Moments sich von der zuerst affizierten Stelle aus peripher verbreitet hat"*. Umgekehrt versucht *Ribberts* Schüler *Heussi* (41) gerade die Zeichnungen *Heukeloms* umzudeuten, weist selbst an seinem kompliziert gefärbten Präparate nach, dass überall scharfe Grenzen bestehen, und schliesst hieraus verallgemeinernd, dass nun die infizierenden Eigenschaften der Geschwülste für das Leberadenom abgetan seien.

Aus alledem lässt sich nur entnehmen, dass man in Zukunft mit der Beschreibung von Uebergangsbildern doppelt vorsichtig und peinlich sein muss; prinzipiell wird man aber, wenigstens nach *Hansemann* etc., ihr Vorhandensein und ihre Beweiskraft nicht ausschliessen dürfen!

Viel unsicherer noch ging man auf dem Wege der Aetiologiefrage. Zwar liessen sich chronische Reize in Menge finden, wie wir noch sehen

werden, aber ausreichen konnten sie zur Erklärung nicht. Schwer musste dagegen speziell beim primären Lebercarcinom die so oft mit ihm verbundene Cirrhose ins Gewicht fallen. Ihr legten auch von Anfang an viele Autoren eine ätiologische Bedeutung bei, wenn auch nur, der Sache gemäss, vorsichtig und vermutungsweise. So nahm schon *Perls* (9) 1872 an, dass die cirrhotische Wucherung durch Abschnürung von Zellgruppen in unregelmässige Häufchen die Umbildung der Leber- in Geschwulstzellen einleite, sei es einfach infolge der *„Einsargung“* oder *„durch die gleichzeitige Wirkung eines infizierenden oder disponierenden Stoffs“*. Gestützt wurden solche Anschauungen dadurch, dass man oft die Praecedenz der Cirrhose beweisen konnte. Es wurden Fälle beobachtet, wo klinisch lange Zeit die Erscheinungen der Cirrhose bestanden und dann die des Tumors sich hinzugesellten, z. B. *Hanot* und *Gilbert* (24, Fall 18), *Heukelom* (32, Fall III), oder solche Fälle, wo die Symptome des Carcinoms in kürzester Zeit zum Tode geführt hatten und die Sektion neben dem Tumor eine Jahre alte Cirrhose ergab. Auch rein anatomisch war die Cirrhose meist so gleichmässig über die Leber verbreitet, unterschied sich in Nichts von der gewöhnlichen, dass sie unmöglich durch den Tumor bedingt sein konnte. (*Simmonds*, 21.) Wie hatte man sich aber die Wirkung der Cirrhose vorzustellen? Schon *Perls* hatte den Vorgang der Lostrennung von Zellhäufchen als disponierendes Moment betont, und heute kann *Ribbert* diese Vorgänge als einen schönen Beweis für seine Theorie ansehen (57, p. 311). Andere ver-

muteten, dass die chronisch entzündlichen Veränderungen des Organs zur Epithelwucherung führten (*Simmonds* u. a.).

Da wurden die Arbeiten veröffentlicht über die Regeneration des Leberparenchyms, die *Podwyssowsky* (20) 1884 und *Ponfick* (29) 1890 experimentell, *Hainsky* (19) 1884 an einer durch Lebervenenobliteration atrophischen Leber und *Meder* (33) 1895 bei der akuten Leberatrophie beobachteten. Diese Forschungen waren in der Tat sehr geeignet, einiges Licht in die Aetiologie wenigstens der Adenome zu bringen, zumal auch die histologischen Bilder den bei Adenomen gefundenen sehr ähnlich sind. (Vgl. hierüber die schöne Arbeit von *Schmieden*, 49, 1901, die auch unten noch einmal erwähnt werden soll.) Man hätte sich also den Vorgang so zu denken, dass die Cirrhose durch Vernichtung grosser Parenchymgebiete vikariierende Hypertrophie der verschonten Teile veranlasse, die dann *„über das Ziel hinausgehe und durch atypisches Wachstum zu einer Geschwulstbildung führe“ (Orth,* 22, 1887).

Freilich hat es auch nicht an Widersprüchen gefehlt zu der Anschauung, dass die Cirrhose für die Aetiologie des Carcinoms von Bedeutung wäre, indem manche die Cirrhose nur als Koeffekt derselben Ursache betrachten, z. B. *Schüppel, Hanot* und *Gilbert,* andere wieder die Cirrhose als Folgeerscheinung des Carcinoms ansehen, z. B. *Hölker* (42) 1898. Endlich fassen auch Einige beide Prozesse als völlig unabhängig von einander auf, z. B. *Frohmann* (30) 1894.

Am Schlusse dieses Kapitels möchte ich noch kurz darauf hinweisen, dass man die primären Lebercarcinome, seien sie von den Leberzellen oder den kleinen Gallengängen entstanden, schon frühzeitig von den primären Krebsen der Gallenblase und der grossen Gallengänge getrennt hat. *Riesenfeld* (8) 1868 ist meines Wissens der letzte, der beide Affektionen noch anatomisch zusammenwirft. Die vorgenommene Trennung erscheint wohl befremdend, denn man könnte vom anatomischen Standpunkte aus eher erwarten, dass eine Scheidung zwischen Geschwülsten des funktionierenden Parenchyms und solchen der Ableitungswege überhaupt vorgenommen würde; aber die Erfahrung hat eben gelehrt, dass die Krebse der kleinsten Gallengänge sich ähnlich denen der Leberzellen verhalten, während hingegen solche des intra- und extrahepatischen grossen Ausführungssystems sich in der Leber immer wie Fremdlinge geberden, als Metastasen zu betrachten sind. —

Die Literatur über unsern Gegenstand verdanke ich zum grossen Teile der verdienstvollen Arbeit *Eggels* (55), der das ausführlichste Literaturverzeichnis über primäres Lebercarcinom bringt und in einer grossen Tabelle von 163 Fällen alle bisherigen Beobachtungen übersichtlich zusammenstellt. Dort findet man auch eine Zusammenstellung der Statistiken. Zeichnungen bringen *Naunyn* (5), *Fetzer* (7), *Perls* (9), *Simmonds* (29), *Siegenbeck van Heukelom* (32), *Thorel* (37), *Schmidt* (39), *Schmieden* (49), *Sokoloff* (50), sowie die Lehrbücher.

II. Material.

a) Bericht über Eggels Tabelle.

Das von *Eggel* zusammengetragene Material ist ein so reichliches und erschöpfendes, dass eine so kurze Zeit nachher gesammelte Kasuistik dagegen verschwindet und nicht mehr, denn den Charakter einer Aehrenlese tragen würde. Ich bitte daher den geneigten Leser, mir zuerst zu einem kritischen Rundgange durch die vollen Scheuern *Eggels* zu folgen.

Dieser Verfasser ist zunächst bemüht, eine klare Nomenklatur zu geben. Er nimmt in seiner Sammlung nach kritischer Sichtung der Literatur alle primären *„epithelialen Neubildungen malignen Charakters"**) auf und schlägt für diese alle den Namen Carcinom vor. Das Stigma der Malignität trägt eine Geschwulst dann, wenn es sich entweder makroskopisch *„aus der Bildung von Geschwulstthromben oder Metastasen oder aus einem destruierenden Einfluss auf das umgebende Lebergewebe erschliessen lässt"*, oder wenn das histologische Bild irgend welche *„Andeutungen von Krebsnatur"* erkennen lässt, als da sind: Einwuchern der Tumorzellen zwischen die Leberzellbalken,

*) die seit 1865 *(Thiersch!)* veröffentlicht wurden.

Vordringen in die Lymphspalten, Durchsetzung der Gefässwände und Ausfüllung der Gefässlumina, ferner atypischer Bau, Befund von sehr zahlreichen Kernteilungsfiguren oder von multipolaren und assymetrischen Mitosen und von Riesenzellen in grosser Menge. Er beschreibt also auch die „Adenome“ und „Epitheliome“ der Autoren, aber nur soweit sie obigen Charakter zeigen.

Dieses „Carcinom“ teilt er nun ein

A. Makroskopisch in

1) Knotige Form (= *„Cancer nodulaire“* d. A.): Ein oder mehr meist deutlich abgesetzte Knoten von verschiedener Grösse.

2) Massive Form (= *„Cancer massif“, „solitärer Krebs“* d. A.): Eine grosse, einen ganzen Lappen oder einen grossen Teil eines solchen einnehmende Masse und daneben oft noch metastatische kleinere Knoten.

3) Diffuse Form (= *„Cancer avec cirrhose“, „infiltrierter Krebs“* d. A.): Die ganze Leber gleichmässig durchsetzt von zahllosen kleinen Knötchen, die von einem starken Bindegewebsgerüst umschlossen werden.

B. Mikroskopisch in

1) Carcinoma solidum, aus soliden Zellkomplexen bestehend, und

2) Carcinoma adenomatosum; das sind alle diejenigen, *„welche entweder überwiegend oder vollständig adenomatösen Bau aufweisen.“*

Diese Einteilung halte ich nicht für glücklich, da das Wort „solid“ nicht erkennen lässt, ob der

Tumor den typischen alveolären Carcinombau besitzt oder den ebenfalls soliden trabekulären Bau des Lebergewebs nachahmt. Konsequenter wäre es m. E., alle Geschwülste mit drüsenähnlichem Bau, vom leisesten Beginne der Malignität bis dahin, wo auch nur an einer Stelle noch Trabekeln oder Schläuche zu finden sind, „Adeno-Carcinome" zu nennen, und ihnen als „alveoläre Carcinome" die gegenüberzustellen, welche ganz aus soliden Alveolen zusammengesetzt wird. Doch das nur nebenbei.

Eggel unterscheidet endlich

C. Nach der Histogenese, und hierauf legt er den Hauptwert:

1) Von den Leberzellen

2) von den interlobulären Gallenkanälchen ausgehende Carcinome.

So plausibel diese letztere Einteilung erscheint, kann sie vorläufig doch keine allzugrosse Geltung beanspruchen; denn so lange wir gezwungen sind, das Konsekutive der Entwicklung aus dem Koexistierenden des mikroskopischen Bildes zu erschliessen, und nicht die Entwicklung selbst (experimentell) rein objektiv beobachten zu können, wird jede Angabe über die Histogenese von Subjektivität nicht völlig frei zu sprechen sein. Man lege nur einmal den freilich allzustrengen Massstab *Ribberts* an und sehe, wieviel dann von dieser Einteilung übrig bleibt!

Das Zahlenverhältnis dieser verschiedenen Formen findet man in der beiliegenden Tabelle zusammengestellt. Es ergibt sich daraus, dass viel

Die Zahlenwerte der Eggelschen Tabelle.

Ursprung:	Leberzellen		Gallen-kanälchen		?	Summa:
Bau:	solid.	adenom.	solid.	adenom.	?	
Knotige Form	37	21	3	11	32	104=64,6%
Massive Form	14	10	1	2	10	37=23,0%
Diffuse Form	5	11	0	0	4	20=12,4%
?	2	0	0	0	0	2
Summa:	58	42	4	13	46	**163**=100%
Verhältnis des Ursprungs:	100=85,4%		17=14,6%			

Carcinoma solidum . . . = 62 = 53 %.
Carcinoma adenomatosum = 55 = 47 %.

Geschlecht: Männer = 98 = 63,3 %.
Weiber = 57 = 36,7 %.
? = 8.

Alter: 1. u. 2. Jahrzehnt = 1—20 Jahre = 5,
3. „ = 21—30 „ = 13 = 8,55 %,
4. „ = 31—40 „ = 17 = 11,88 %,
5. „ = 41—50 „ = 25 = 16,45 %,
6. „ = 51—60 „ = 42 = 27,36 %,
7. „ = 61—70 „ = 35 = 23,03 %,
Ueber 70 Jahre . . . . . = 15 = 9,87 %,
? = 11.

häufiger Carcinome beschrieben wurden, die von den Leberzellen, als solche, die von den Gallenkanälchen ausgingen, ferner dass das solide Carcinom etwas häufiger ist, als das adenomatöse. (Vgl. aber oben!) Makroskopisch zeigt sich das überraschende Resultat, dass die multipel knotige Form häufiger ist, als die diffuse und massive zusammengenommen, und zwar nicht nur bei den adenomatösen, sondern auch bei den soliden Formen. Früher hielt man die massive Form für die häufigere und für den primären Krebs charakteristische, während man die multipel knotige Form für die Hauptform allein des sekundären hielt.

Bezüglich des Geschlechts bestätigt die Tabelle die schon früher gemachte Erfahrung, dass Männer häufiger befallen werden als Weiber, und zwar beinahe doppelt so häufig; eine Tatsache, die man ätiologisch bezüglich der Cirrhose verwerten zu können geglaubt hat.

Das am häufigsten betroffene Lebensalter ist das sechste Jahrzehnt, es folgt das siebente und das fünfte. Durchschnittsalter ist bei Männern das 53., bei Weibern das 52. Jahr. Auffällig ist die relative Häufigkeit im dritten und vierten Jahrzehnt. (Vgl. die Tabelle!)

Ueber den klinischen Verlauf ist in 147 Fällen etwas ausgesagt. Die Dauer desselben ist von den ersten Beschwerden an gerechnet im Minimum 3—4 Wochen, im Maximum 2—$2^1/_2$ Jahre, im Mittel 6 Monate. Bei den lange dauernden Fällen lassen sich die ersten Erscheinungen auf die Cirrhose beziehen. Hierbei darf man nicht vergessen, dass die

klinische Dauer nichts aussagt über die Zeit, in welcher der Körper die Geschwulst beherbergt, da nach *Hansemann* (59, p. 165) auch maligne Tumoren oft Jahre zu ihrer Entwicklung brauchen können oder auch lange Zeit stationär bleiben können, bis sie dann jäh erwachen und rasch wachsend ihre todbringende Wirkung entfalten!

An Symptomen finden sich ausser den unbestimmten, auf das Allgemeinbefinden und den Verdauungstract bezüglichen, und ausser dem meist fühlbaren Tumor folgende:

Schmerzhaftigkeit in der Lebergegend und irradiierend manchmal bis zur Schulter, nach *Eggel* abhängig von dem Grade des Ergriffenseins der Leberkapsel.

Fieber in 20 Fällen = 14 %. Ursache langdauernden Fiebers soll nach *Hoppe-Seyler* (47) die *„Folge rascher Wucherung der Neoplasmen und der reichlichen Produktion von toxischen Stoffen in ihnen“* sein; in anderen Fällen natürlich auch die Invasion septischer Keime.

Ikterus 90 mal = 61 %. Auffällig selten wird dabei die massive Form betroffen (39 %).

Erbrechen, galliges oder blutiges, stellte sich bei einer Anzahl von Fällen gegen Ende des Lebens ein.

Oedeme, in 41 %.

Ascites findet sich 86 mal = 58,5 %. Ob in den einzelnen Fällen der Ascites durch die Cirrhose oder durch die Wucherung des Tumors oder durch beides bedingt ist, lässt sich natürlich schwer sagen. Gegenüber dem sekundären Krebs, der nach

Leichtenstern (14) in 50% mit Ascites verbunden ist, ist die Zahl erhöht, und wenn man nur die mit Cirrhose verbundenen Fälle rechnet, steigt sie auf 80% (51 von 64), während auffälligerweise die ohne Cirrhose verlaufenden Fälle auch immer ohne Ascites verlaufen.*)

Aehnlich verhält es sich mit dem Milztumor, der allerdings seltener, in 32%, auftritt und zwar ausschliesslich in Fällen mit Cirrhose. (Vgl. auch *Stölzel,* 58.)

Ueber die gestellten klinischen Diagnosen gibt die Tabelle keine Auskunft; und doch halte ich es für nicht unwesentlich, darnach zu fragen, um zu erfahren, wie oft es überhaupt möglich ist, schon bei Lebzeiten die Diagnose auf primäres Lebercarcinom zu stellen. Ich fürchte, selten genug!

Die Sektionsbefunde ergaben folgendes:

Die Leber ist meist vergrössert und kann ungeheure Gewichtszahlen erreichen: Lebern von 9, 12 und 14 kg sind die höchsten Werte. Nur in 7 Fällen zeigte sie normale Grösse, in 11 Fällen war sie durch die gleichzeitige Cirrhose verkleinert. Ihre Gestalt ist bald scharf-, bald stumpfrandig, ihre Oberfläche meist fein oder grob höckrig und knollig, ihre Konsistenz meist bedeutend vermehrt: Indurationen und Cirrhosen. Die Kapsel ist öfters verdickt und an der Nachbarschaft adhaerent. Gleichzeitige andere Affektionen der Leber sind nur äusserst selten erwähnt: einmal Tuberkulose,

*) Allerdings nur 6! Fall *Delkeskamp* (37), der ohne Cirrhose mit Ascites angegeben, ist unrichtig citiert! Es findet sich weder Ascites noch Cirrhose.

einmal Lues; ferner degenerative Zustände, darunter einmal Amyloidentartung. — Mikroskopisch zeigt das Lebergewebe ausser den häufigen Bildern verschiedener Cirrhose-Typen sehr oft Compressionserscheinungen durch den Tumor. Das Parenchym ist atrophisch, normal oder lokalisiert hypertrophisch.

Was die Häufigkeit der Cirrhose anlangt, so können wir uns leider nur an 82 Fälle halten, wo die Frage nach ihr beantwortet ist. Bei diesen ist sie 70 mal = **85,4** % vorhanden, 12 mal = 14,6 % fehlt sie. Die diffusen Formen sind in allen Fällen von Cirrhose betroffen, aber auch die massive Form noch in 90,9 % (20 von 22) und die knotige in 79,1 % (34 von 43) der Fälle. Die Art der Cirrhose ist häufiger die atrophische, entsprechend dem häufigeren Vorkommen dieser Form überhaupt. Das Verhältnis der atrophischen zur hypertrophischen Cirrhose ist hier 68 : 8 = 88,6 : 11,4 %.*)

Die Neubildungen selbst haben ihren Sitz zumeist im rechten, seltener im linken Lappen. Die knotigen Formen treten auf in Gestalt zahlreicher Geschwülste von meist mittlerer, selten innerhalb weiter Grenzen variierender Grösse und runder, genabelter oder konfluierender Form. Die grösseren von ihnen besitzen gewöhnlich eine bindegewebige Kapsel. Die Konsistenz ist hier weich, breiig, markig, käsig oder speckig, dort hart und skirrhös. Zentrale Necrose und Erweichung findet sich sehr oft. — Die massive Form präsentiert sich

*) Nach der Statistik von *Langé* (65) über Lebercirrhose überhaupt ist das Verhältnis wie 56 : 3 = 94,9 : 5,1 %, also etwas höher.

als Eine knollige oder glatte Geschwulstmasse, welche den grössten Teil eines Lappens, einen ganzen Lappen und mehr einnimmt. (Vgl. die schöne Abbildung in *Bollinger*, 52, B. I, Tab. 60!) Daneben finden sich oft noch vereinzelte kleinere Knoten. Die Konsistenz des Tumors ist ebenfalls nicht konstant, zentrale Erweichung und Necrose ist hier seltener. Die Grenze gegen das Lebergewebe ist einmal unscharf übergehend, einmal scharf; selten findet sich eine dickere Kapsel. — Bei der diffusen Form ist die stets cirrhotische, immer und zwar meist stark vergrösserte, höckrige Leber in ihrer ganzen Ausdehnung durchsetzt von zahllosen Knötchen von Leberläppchen- bis höchstens Haselnussgrösse, welche, selbst von weicher Konsistenz, in das derbe Stroma der Cirrhose eingebettet sind. — Die Farbe sämtlicher Tumoren ist weisslich, gelblich oder gallig grün; seltener sind graue, rötliche oder bräunliche Töne.

Mikroskopisch bestehen die soliden Carcinome aus Alveolen von verschiedener Grösse; manchmal findet sich ausserdem trabekulärer Bau. Die Alveolen enthalten manchmal Gallenpigment. Das Stroma ist bald zart und spärlich, bald mächtig entwickelt und besteht aus fibrillärem, zell- und gefässarmen Bindegewebe. In einem einzigen Falle wurde schleimiges Bindegewebe gefunden; hier entwickelte sich das Bindegewebe sekundär im Anschluss an die Neubildung. *(Hölker,* 42). — Beim Carcinoma adenomatosum bietet das Parenchym alle Uebergänge von radiär oder unregelmässig trabekulärem zu tubulösem und alveo-

lärem Baue dar; bald ist die eine, bald die andere Bauart vorwiegend. Ziemlich häufig enthalten die Hohlschläuche Gallenpigment. Das Stroma zeigt selten stärkere Entwicklung, es besteht meist nur aus Kapillaren. Dagegen haben grössere Knötchen bindegewebige Kapseln.

Die Geschwulstzellen*) der von den Leberzellen abstammenden Carcinome sind ausserordentlich mannigfaltig. Bald grösser, bald kleiner als die Leberzellen, haben sie polygonale, kubische, niedrig-langgestreckte und zylindrische Formen. Ihr Protoplasma ist entweder stärker oder schwächer granuliert und gefärbt als das der Leberzellen, degenerative Veränderungen sind häufig. Epitheliale Riesenzellen, die meist plasmodial (direkte Teilung der Kerne, der die des Protoplasmas nicht gefolgt ist, z. B. *Schüppel*, 14, *Frohmann*, 30, u. a.), aber auch syncytial (*Heukelom*, 32) gedeutet werden, sind nicht selten. In 11 Fällen der *Eggel*schen Tabelle hatten die Tumorzellen die Fähigkeit der Gallensekretion beibehalten, in 3 sogar in den Metastasen (z. B. bei *Schmidt*, 39). Die Kerne sind fast immer grösser als die der Leberzellen und reicher an Chromatinsubstanz. Häufig werden auffällig grosse oder vermehrte Nucleoli angegeben. Mitosen fanden *Frohmann*, *Siegenbeck van Heukelom* u. a. Bei den Carcinomen, die von den Gallenkanälchen ausgehen, bestehen keine so auffälligen Verschiedenheiten der Geschwulstzellen von denen des Muttergewebs. Die Zellen sind

*) Resumé aus der eingesehenen Literatur.

zylindrisch, hoch kubisch, und nur dann, wenn sie mehrschichtig werden, polygonal; ihre Protoplasma ist hell und ungranuliert, ihre Kerne sind oval.

Bezüglich der histogenetischen Anschauungen ist das Wichtigste schon gesagt. Abgeleitet aus Uebergangsbildern, ist ihre Geltung nicht unbestritten. Als Modus der Entwicklung finden sich die erwähnten drei Typen in verschiedenen Variationen und Kombinationen.

Die Tabelle ergibt, dass das primäre Lebercarcinom doch ziemlich häufig Metastasen in Drüsen und Organen macht, nämlich in 66 Fällen = 40,5 %; noch öfter finden sich Geschwulstthromben in den grossen oder kleinen Venen. Die Aeste der V. portae sind dabei häufiger (50 mal) als die der V. hepatica (19 mal) betroffen. Von den Lymphdrüsen sind natürlich am häufigsten (21 mal) die in der Leberpforte selbst gelegenen ergriffen, ferner die übrigen Lymphknoten der Bauchhöhle und des Mediastinums, welch letztere bekanntlich durch das Zwerchfell hindurch die Lymphgefässe der konvexen Leberoberfläche aufnehmen. Von fremden Organen ist die Lunge auffallend bevorzugt, was wahrscheinlich damit zusammenhängt, dass den Krebskeimen nach den Lungen neben dem Blutwege über das rechte Herz auch noch der direkte Lymphweg durch das Mediastinum zur Verfügung steht. Es folgen Metastasen in der Wand der Gallenblase, in Peritoneum, Knochen, grossen Gallengängen, Magenwand, Milz, Pleura, Herz und vielen anderen Organen. Durchbruch in die grossen Gallengänge und Weiterwachsen in den-

selben nach rückwärts in die Leber beschreibt nur *Rumpelt* (35).

Zur Aetiologie werden von den Autoren vielfach chronische Reize als auslösendes Moment angegeben: 30 mal der Alkohol, und zwar 28 mal indirekt als Vater der Cirrhose, 2 mal bei ausdrücklich fehlender Cirrhose; 14 mal = 8,6 % fand man Gallensteine, und die Autoren vermuten, dass diese durch die Gallenstauung das Leberparanchym dem Reize der eventuell zersetzten Galle aussetzen (z. B. *Fetzer*, 7, *Thorel*, 36), und so die Tumorbildung veranlassen könnten. Dies ist bei der Häufigkeit der Gallensteine überhaupt (7 % nach *Bollinger*) natürlich höchst ungewiss. Die Angaben von Schnürfurche (7 mal), Traumen (7 mal), Reiz durch eine Einknickung der Rippe (*Zahn*, 27), durch den Zug einer hepato-colischen Adhäsion (idem) sind auch diskutabel, da sie ihrer Seltenheit wegen ebenso dem Zufalle angehören können. Heredität wird nur viermal angegeben, von ihr gilt daher dasselbe. Ausserdem erwähnt *Eggel* noch die *Cohnheim*sche Theorie, für welche die Fälle bei jugendlichen Individuen sprechen würden; dem steht aber entgegen, dass meines Wissens kein Fall bekannt ist, in dem die doch nicht allzu seltenen Vasa aberrantia und Nebenlebern maligne degeneriert wären! Dann plädiert *Eggel* für die Theorie *Ribberts* und weist die alte von *Thiersch* damit zurück, dass doch die Cirrhose hier gerade ein Uebergewicht des Bindegewebes anzeigen würde. Für eine parasitäre Entstehungsweise fehlt beim primären Lebercarcinom jeder

Anhaltspunkt, wenn man nicht die Distomen in *Nissens* (34) Rindsleber als, wenigstens zoologisch wohlcharakterisierte, Krebsparasiten ansehen will.

b) Bericht über die neuesten Arbeiten.

Es sei mir noch gestattet, einen kurzen Blick auf die neuesten, in *Eggels* Tabelle noch nicht aufgeführten und von ihm nur zum kleinsten Teil im Anhang kurz erwähnten Arbeiten zu werfen. Es sind folgende: *Achert* (44), *Lindner* (45) und *Pleitner* (46) 1899; *H. Meyer* (48), *Schmieden* (49), *Sokoloff* (50) und *Weber* (51) 1900; *Ciechanowsky* (53), *Cloin* (54), *Raupp* (56) und *Stölzel* (58) 1901. Eine tabellarische Zusammenstellung ergab in den einzelnen Punkten im allgemeinen nichts neues gegenüber der Tabelle *Eggels*. Auch bezüglich statistischer Daten dürfte die geringe Zahl kein Interesse beanspruchen. Ich will mich deshalb darauf beschränken, einige charakteristische Details einzelner Fälle zu skizzieren, um dadurch das Bild des primären Lebercarcinoms, das ich im Früheren unter allgemeinen Gesichtspunkten trocken schematisch entworfen habe, durch ein paar Streiflichter speziellerer Natur zu beleben.

Auffällig bezüglich des Lebensalters ist zunächst der Fall *Webers*. Es dürfte dies das jüngste bis jetzt betroffene Lebensalter sein, nämlich elf Monate. Das Kindlein war 5 Monate unter den Erscheinungen des Ikterus und eines Tumors im Abdomen krank; die Sektion ergab an der unteren Leberfläche, von dieser ausgehend und die benach-

barten Organe bis zur Milz hin verdrängend, eine hühnereigrosse knollige dunkelblaubraunrote Geschwulst von derber Beschaffenheit. Das Mikroskop zeigte ein tubulös und alveolär gebautes, äusserst gefässreiches Adenocarcinom, an dessen Entstehung nach Verf. sowohl Leberzellen als Gallengänge beteiligt waren. Eine erbliche Disposition war hier nicht nachzuweisen. Hingegen war dies der Fall bei *Lindners* Fall 1, einem massiven, trabekulär gebauten Adenocarcinom im linken Lappen einer cirrhotischen Leber, der ebenfalls einen jugendlichen Patienten betraf, einen Schlosserlehrling von 18 Jahren; dessen Mutter war an Magencarcinom in Behandlung gestanden. Das auslösende Moment zur Entwicklung oder wenigstens zur raschen Entfaltung des Tumors dürfte hier in einem Trauma zu suchen sein, einem heftigen Stosse, den Pat. vier Monate vor seiner Erkrankung ins Epigastrium erhalten. Dieser Fall bietet auch klinisch-diagnostisches Interesse durch das Vorhandensein eines arteriellen Gefässgeräuschs über der Leber: *„Ueber der Leber ist ein lautes, ziemlich protrahiertes, blasendes, intermittierendes Geräusch zu hören, welches synchron mit dem Fühlbarwerden des Radialpulses brüsk einsetzt und langsam sich abschwächt. Dieses Geräusch ist am intensivsten in einem Bereich zu hören, der rechts von der Medianlinie und unterhalb des Rippenbogens gelegen ist“* etc. Verf. führt das Geräusch auf *„intrahepatale Compression des rechten Astes der Leberarterie, offenbar durch einen Tumorknoten“* zurück, berichtet über die spärliche Literatur dieses Symptoms, und glaubt diesem Ge-

räusche vor allem in den Fällen eine diagnostische Bedeutung zuerkennen zu sollen, wo das multiple Adenom klinisch durch die Cirrhose maskiert wird.

Von klinischem Interesse ist fernerhin der Fall *Raupp,* ein primäres Carcinom mit äusserst reichlicher Metastenbildung bei einer Frau von 38 Jahren. Dieser verlief unter dem fast reinen Bilde einer starken rechtsseitigen exsudativen Pleuritis, bedingt durch metastatisches Pleuracarcinom. Den histogenetischen Ausgang des aus Strängen und Schläuchen von polymorphen, hellen Zellen aufgebauten Tumors sucht Verf. in den atypisch gewucherten Gallengängen, ohne aber einen direkten Zusammenhang zwischen ihnen und den Tumorzellen nachweisen zu können; die Uebergangsbilder zwischen Leber- und Tumorzellen hält er für scheinbare, durch Uebereinanderliegen im Schnitte bedingt.

Die übrigen Autoren haben dagegen meist den Ursprung des Tumors aus den Leberzellen in Form von Uebergängen beobachtet, z. B. *Achert, Weber, Meyer* u. a. Besonders interessant ist in dieser Beziehung aber die Arbeit von *Schmieden:* Fall eines multiplen Adenoms, diffuse Form, in der schwer cirrhotischen Leber eines 48 jährigen Kaufmannes. Die Leberzellen sind hier zum grössten Teile durch die Cirrhose schwer geschädigt, sie haben reichlich Pigment und Fettkörnchen abgelagert und färben sich schlecht. Dagegen finden sich im Centrum der besser erhaltenen Leberläppchen Erscheinungen regenerativer Hypertrophie: Gruppen von Leberzellen, die bedeutend vergrössert und fast

pigmentfrei sind und sich gut färben. Die Kerne sind teils vergrössert, teils vermehrt; diese Vermehrung kann bis auf 20 und mehr steigen; andererseits finden sich auch Riesenzellen mit Einem abnorm grossen Kerne. In den Zellen finden sich ausser amitotischen Teilungsvorgängen auch echte Mitosen und zwar nur in den hypertrophischen Leberzellen mittlerer Grösse; die Mitosen sind teils typisch, teils atypisch, z. B. Triasterform. Aus diesen Riesenzellen aber *„wächst unmittelbar eine Brut hervor, die keine Leberzellen mehr sind, sondern Zellen des Tumors, . . ., Zellen, wie sie zu ganz ungezählten, dichten Haufen die Bausteine der Adenome bilden, mit denen die ganze Leber dicht besät ist.“* Die Tochterzellen seien offenbar entdifferenziert und zum embryonalen Typus zurückgekehrt. Die so entstandenen Adenome bestehen nun aus gut färbbaren Zellen, beträchtlich kleiner als die Leberzellen, mit grossen ovalen Kernen; in den jungen Geschwülsten treten nun ebenfalls sehr zahlreiche Mitosen auf. Die Anordnung der Zellen geschieht in Strängen von wechselnder Dicke, zwischen denen Blutkapillaren liegen. Das weitere Wachstum geschieht nur in den kleinsten Knötchen durch Infektion, id est adenomatöse Umwandlung der Nachbarschaft; die grösseren Tumoren dagegen wachsen aus sich selbst heraus unter Druckatrophie der Nachbarschaft. Uebergänge der Adenome in den alveolären Carcinombau sind nur selten zu finden; dagegen betrachtet *Schmieden* als erstes Zeichen der malignen Entartung das infiltrative Eindringen der Ge-

schwulst in die Kapillaren des druckatrophischen Leberparenchyms.

Wir sehen hier also im modernsten Gewande, ausgerüstet mit allen Schikanen der heutigen Technik, denselben Typus der Histogenese neu beschrieben und bewiesen, wie ihn *Fetzer* vor 33 Jahren, freilich viel einfacher geschildert und gezeichnet hat!

Dass es sich bei der Hypertrophie der Leberzellen hier aber wirklich um eine Regenerationserscheinung handelt, beweist *Schmieden* damit, dass die Forscher, welche die Regeneration des Lebergewebes nach Verletzung, Atrophie etc. studiert haben, ganz ähnliche histologische Bilder gefunden hätten. Die ätiologische Kette scheint hier also, unter Supposition eines unbekannten Reizes zur Metatypie, ganz klar zu liegen: Cirrhose — Regenerative Hypertrophie — Adenom — Carcinom. —

Weiterhin gewährt einiges Interesse der Fall *Pleitners,* der neben dem Carcinom als selbständige Erkrankung in der Gallenblase einen grossen Gallenstein und die Erscheinungen schwerer, eitriger Cholecystitis findet, dann der Fall *Cloin* und die Beobachtungen *Ciechanowskys,* welche Autoren in den Adenomzellen der Leber und der Metastasen intracelluläre Gallensekretion nachweisen, endlich *Stölzel,* der als Komplikation einen sehr grossen chronischen Milztumor findet.

Zum Schlusse muss ich noch etwas ausführlicher des von *Sokoloff* veröffentlichten Falles gedenken, weil er der einzige bisher beschriebene Fall von Flimmerzellen in einem Adenocarcinom

der Leber ist und seine Befunde mit den meinigen eine gewisse Aehnlichkeit haben. In der Leber eines 70jährigen Mohammedaners aus Baku im Kaukasus, der mit einem starken Ascites und Oedemen der Beine unter der Diagnose Nephritis und Arteriosclerose nur kurze Zeit in Behandlung stand, fand sich neben atrophischer Cirrhose ein massiver Tumor. Dieser nahm den lateralen Teil des rechten Lappens ein und setzte sich strangförmig bis ins Lumen des rechten Pfortaderastes fort. Der Tumor bestand im Zentrum aus degeneriertem, alveolär gebauten Gewebe, an der Peripherie dagegen aus langen, gewundenen, ein- und mehrschichtigen Epithelschläuchen. Gegen das Lebergewebe grenzt sich die Geschwulst nicht scharf ab, sondern in Form verstreuter Knötchen; das Lebergewebe wird teils komprimiert, teils konsumiert. Das Stroma der Geschwulst besteht aus Bindegewebe und Bluträumen.

Die Zellen dieser Neubildung sind äusserst polymorph: neben kleinen Zellen, die ganz den Epithelien gewucherter Gallengänge gleichen, finden sich grosse protoplasmareiche, polyedrisch und zylindrisch gestaltet. Die Kerne sind oval, chromatinreich und lassen Mitosen in allen Stadien erkennen. Sämtliche nicht degenerierte Zellen besitzen nun, soweit sie dem Lumen des Zellschlauchs zugewandt sind, einen Besatz von Flimmerhaaren, der sich vom Protaplasma der Zellen durch eine helle, unfärbbare Linie absetzt und sich selbst stark mit Eosin färbt. Die Höhe der Härchen ist im Mittel 5,7 μ.

Die Metastasen in der Pfortader, in den portalen und retroperitonealen Drüsen zeigen stellenweise die gleiche tubuläre Struktur mit Flimmerepithel.

Den Ursprung der Geschwulst sucht *Sokoloff* in der Leber, da sonst nirgends, namentlich nicht an den Flimmerepithel tragenden Schleimhäuten ein Primärherd zu finden war und auch der Bau der Geschwulst, der Sitz ihrer Metastasen für primären Lebertumor sprächen. Bezüglich der Herkunft der Flimmerzellen lägen nun 3 Möglichkeiten vor:

1. Aus embryonalen versprengten Keimen. Derartige Flimmerepithelcysten sind in der Leber beobachtet, aber nur im Ligamentum suspensorium und ohne direkten Zusammenhang mit dem Lebergewebe. Uebrigens sind sich die Autoren, wie Verf. ausführt, auch über die Herkunft dieser Gebilde noch nicht einig, und während die einen sie aus abgeschnürten Gallengängen entstehen lassen, nehmen andere ein später verschwindendes unbekanntes embryonales Organ an.

2. Aus Leberzellen. Dafür bietet das histologische Bild keinen Anhaltspunkt.

3. Aus Gallengangsepithelien. Hierfür entscheidet sich *Sokoloff*, da die Gallengänge histologisch mit dem Tumor in enger Verbindung stehen. Die Umbildung einfach zylindrischen Epithels in flimmerndes erklärt er aus der Analogie mit den vom Keimepithel stammenden serösen proliferierenden Kystadenomen des Eierstocks, wo eine solche Umwandlung ja nichts Befremdendes hat. Eine ähnliche Analogie bestehe mit einem

kürzlich veröffentlichten Fall von proliferierendem Adenokystom der Mamma mit Flimmerzellen.

Die Ursache dieser Umwandlung führt *Sokoloff* mit *v. Recklinghausen* (23) auf besonders günstige Ernährungsverhältnisse zurück. Dieser Autor findet nämlich in einer Flimmerepithelcyste der Leber das Epithel wechselnd je nach dem Gefässreichtum der Basis: bei reichlicher Nahrungszufuhr finden sich flimmernde Zylinderzellen, auf gefässarmer Unterlage aber einfache platte Zellen. (Näheres u. Litt. cf. *Sokoloff* l. c.)

Am Schlusse dieser Kasuistik sei noch die Tatsache erwähnt, dass in den 11 Fällen die klinische Diagnose auf primäres Lebercarcinom einmal sicher *(Lindner)*, zweimal mit? *(Pleitner* und *Stölzel)* und einmal auf „Tumor" gestellt wurde. In den anderen Fällen wurden teils Fehldiagnosen gestellt, teils ist nichts darüber angegeben, aber die angeführten Symptome lassen erschliessen, dass man sie gar nicht stellen konnte.

c) Eigener Fall.

Meinen bisherigen rein eklektischen Ausführungen gestatte ich mir nun einen selbst beobachteten Fall anzufügen, der im Laufe des verflossenen Semesters im Krankenhause links der Isar in Behandlung stand und im pathologischen Institute hier seziert wurde.

Krankengeschichte.

(Ordinationsbogen, Krankenhauptbuch No. 3256. 1902.)

Anamnese.

Fräulein Auguste O., 44 Jahre alt, Modistin, tritt am 14. April 1902 ins Krankenhaus ein.

Heredität: Vater starb an Kehlkopfschwindsucht, Mutter an Unterleibsleiden. Vier Geschwister leben, eine Schwester ist nervenleidend, eine darmleidend. — Menses vom 14. Jahre ab (1872) anfangs regelmässig alle drei Wochen, Dauer 5 bis 8 Tage, schmerzhaft und heftig. Seit der jetzigen Erkrankung unregelmässig. Vor 4 Monaten (14. XII. 01) blutete sie 8 Wochen lang, in letzter Zeit fast alle Tage. — Vorkrankheiten: mit 14 Jahren (1872) Typhus. Keine Kinderkrankheiten. Infektion negiert. Alkoholkonsum: in früherer Zeit täglich 2 bis 3 Liter Bier, jetzt nicht mehr.

Jetzige Krankheit:

Mitte II. 1901. Patientin ist vor 14 Monaten erkrankt; sie klagte damals über Uebelkeit, Erbrechen, Mattigkeit, Ekel vor Speisen, starken Juckreiz. Stuhlgang war angehalten und von weisser Farbe. Nach einigen Tagen zeigte sich eine Gelbfärbung des Leibes, die nach 2 bis 3 Wochen auch auf das Gesicht überging und zuletzt die Sclera ergriff.

14. I. 1902. Vor 3 Monaten zeigten sich stechende und drückende Schmerzen in der Lebergegend; der Leib wurde etwas aufgetrieben. Die Schmerzen haben bis jetzt angehalten mit wechselnder Intensität.

6. IV. 1902. Seit 8 Tagen klagt Pat. über Magenbrennen, sie hat das Gefühl als ob etwas aus dem Magen emporsteige. In der letzten Zeit häufiges Erbrechen, Stuhl zum Teil angehalten, zum Teil nur mit Nachhilfe.

Objektiver Befund: (Aufnahme).

14. IV. 1902. Ziemlich grosse Pat. mit stark reduziertem Ernährungszustand, atrophischer schlaffer Muskulatur, Fettpolster fast vollkommen verschwunden. Inquinaldrüsen beiderseits leicht infiltriert. An den untern Extremitäten mässige Oedeme, Haut zeigt an den

Füssen zahlreiche Kratzeffekte. Haut des ganzen Körpers und der Conjunctiven intensiv gelbgefärbt. Auch die Schleimhäute zeigen einen Stich ins Gelblichgrüne.

Respirations-Organe: Thorax flach, gut erweiterungsfähig, Clavicula, Scapula und Rippen deutlich vorstehend, die Lungengrenzen beiderseits an gehöriger Stelle und gut verschieblich. Beide Lungenspitzen hinten oben etwas tiefer stehend als normal. Perkussionsschall im übrigen über sämtlichen Lungenabschnitten gleich und sonor. Atmungsgeräusch leise, vesikulär ohne Nebengeräusche; kein Husten, kein Auswurf.

Cirkulations-Organe: Herzfigur nach rechts etwas über Mitte des Sternums, nach links zur Mammillarlinie, nach oben zum obern Rand der vierten Rippe. Spitzenstoss nicht fühlbar. Herzaktion beschleunigt, rhytmisch, Töne kräftig, rein. Puls rhytmisch, entsprechend der Herzaktion, von vermehrter Frequenz, kräftig. Blutdruck 100. Hämoglobingehalt 45 %.

Digestions-Organe: Zunge nicht belegt, feucht. Rachenschleimhaut nicht gerötet. Abdomen gleichmässig leicht vorgewölbt, in der Regio hypochondr. dextra sowohl spontan als auf Druck starke Schmerzhaftigkeit. Lungen-Lebergrenze oberer Rand in der Mammillarlinie fingerbreit über der horizontalen Nabellinie, in der Mittellinie gut 2 Finger breit oberhalb der horizontalen Nabellinie, unterer Leberrand ist deutlich zu fühlen. Leber fühlt sich hart an, ihr unterer Rand ist mit kleinen, ungefähr kirschkerngrossen Knötchen besetzt. — Milzgrenze nach vorn nicht zu bestimmen; die hintre Grenze ist drei Querfinger breit von den

Dornfortsätzen entfernt. Breite 12,5 cm. Im Abdomen freie Flüssigkeit nicht nachzuweisen. Bei der Palpation des Leibes ziemlich starkes Kollern hörbar.

Harn enthält reichlich Gallenfarbstoff und Spuren von Eiweiss.

Uterus anteflektiert, weist ein hühnereigrosses Myom auf. —

Weiterer Verlauf:

15. IV. 1902. Eiweiss in Spuren im Harn, keine Formelemente. T. 37,3. P. 90. R. 24. Harn 420/1018.

Körpergewicht 43 kg.

Diagnose: Biliäre Lebercirrhose.

16. IV. 1902. In der Nacht vom 15./16. hat Patientin infolge starker Schmerzen in der Leber- und Magengegend nicht schlafen können, selbst auf Morphiumpulver keine Erleichterung. Stuhlentleerung spontan, Farbe grauweisslich.

18. IV. 1902. Patientin klagt über pelziges Gefühl im rechten Oberschenkel; sie will das schon öfter bemerkt haben.

19. IV. 1902. Heute Morgen starkes Erbrechen mit Blut vermischt, nach Angabe der Patientin soll es von grünlicher Farbe gewesen sein. Befinden schlecht. T. 35,8. P. 90. R. 12. Harn 650/1010, Gallfarbstoff, kein Eiweiss.

20. IV. 1902. Patientin hat heute Nacht seit längerer Zeit gut geschlafen, das Erbrechen hat aufgehört, Allgemeinbefinden besser. Stuhl von grauweisser Farbe. Patientin hat fast jeden Tag Nasenbluten.

22. IV. 1902. Subjektives Befinden andauernd schlecht. Häufiges Erbrechen. Stuhl regelmässig. Pat. klagt über starke Mattigkeit und Schwindel. Gelbfärbung unverändert. Im Abdomen eine geringe Menge frei verschieblicher Flüssigkeit. Leber zeigt

gleiche Grösse und Konsistenz wie im Status praesens, ebenso die Milz.

25. IV. 1902. Pat. verbringt die Nächte andauernd schlaflos, Hypnotica werden nicht genommen. T. 35,9. P. 84. R. 18. Harn 400/1018, Eiweiss und Gallfarbstoff +, Mikrosk. Befund negativ.

27. IV. 1902. In den untern Extremitäten seit heute eine Schwellung.

29. IV. 1902. Körpergewicht 48,2 kg. — Ord.: Einlauf.

30. IV. 1902. Die Schwellung der unteren Extremitäten etwas zurückgegangen.

3. V. 1902. Starkes Spannungsgefühl im Leibe, häufiges Erbrechen, vollkommene Appetitlosigkeit.

4. V. 1902. Subjektiv zunehmende Verschlechterung des Zustands. Ascites deutlich nachweisbar, Abdomen stark aufgetrieben, so dass Leber- und Milzverhältnisse sich nicht genau eruieren lassen. Starke ikterische Verfärbung der Haut und Schleimhäute unverändert. Inguinaldrüsen beiderseits, ebenso linksseitige Axillardrüsen leicht infiltriert. Appetit liegt vollkommen darnieder. Andauernd Erbrechen, das sich sofort nach Nahrungsaufnahme einstellt. An den unteren Extremitäten bedeutende Oedeme. Ord.: Morph. in suppos. Klysma.

T. 35,8. P. 92. R. 22. Harn 600/1012 Eiweiss und Gallfarbstoff. +

5. V. 1902. Ausheberung des Magens nach einem Probefrühstück (Sondeneinführung leicht und vollständig):

Freie Salzsäure fehlt.

Milchsäure fehlt.

Mikr.: Keine Sarcina, kein Leptothrix, viel Hefezellen.

7. V. 1902. Klin. Vorstellung: Stark ikterische grün-gelb-fahle Verfärbung. Hautjucken.

Verlangsamung der Schlagfolge des Pulses nicht nachzuweisen, sondern Beschleunigung. Haut trocken. Starke Abmagerung. Deutliche Oedeme. Haut glänzt stark an den unteren Extremitäten. Abdomen ziemlich stark gespannt, nicht druckempfindlich. Deutliche Dämpfung über den abhängigen Partien. Ascites. Milz- und Leber-Percussion nicht angängig, da überall darüber Darmschall. Palpation lässt in der Tiefe stärkere Resistenz als normal finden.

9. V. 1902. Klin. Vorstellung. Bauchpunktion: 700 ccm stark haemorrhagisch-ikterisch gefärbte Flüssigkeit von spez. G. 1010. Leib etwas eingefallen. Leber schneidet in der Mamillarlinie bei Palpation mit dem Rippenbogen ab. Weiter medianwärts eine Resistenz fühlbar, die von oben heruntergeht. Die Leber ist sehr hart, es erheben sich kleine Höcker. Tumor verschieblich, gerade nach abwärts fühlbar, der Leber angehörig. Obere Lebergrenze am unteren Rand der vierten Rippe, rechts hinten 3 Finger breit höher als links. Leber also bedeutent vergrössert, palpabel. Diagnose: Carcinoma Ventriculi et Hepatis (?).

T. 36,5. P. 98. R. 20. Harn 600/1015, Eiweiss und Gallenfarbstoff. +

10. V. 1902. Pat. ist bedeutend collabiert, stöhnt und schreit sehr viel, besonders bei Palpation des Abdomens, welches stark meteoristisch aufgetrieben ist und infolgedessen, sowie durch die starke Schmerzhaftigkeit, eine Untersuchung nicht gestattet.

Unter zunehmender Somnolenz abends $10^1/_2{}^h$ Exitus.

Krankheitsdauer: 15 Monate.

Diagnose: 15. IV. 02: Biliäre Lebercirrhose.
9. V. 02: Carcinoma Ventriculi et Hepatis (?).

Sektionsbericht.

Die Section wurde am 12. Mai 1902 34½ Stunden post mortem von Herrn Prof. Schmaus vorgenommen und ergab folgendes:*)

Körpergewicht 46 kg. Länge 163 cm.

Aeussere Besichtigung, Organe der Lokomotion:

Mittelgrosse stark abgemagerte weibliche Leiche.

Haut überall, namentlich am Thorax und an den unteren Extremitäten hochgradig ikterisch gefärbt. Conjunctiven ikterisch. Pupillen weit.

Totenstarre vorhanden, Totenflecken am Rücken zahlreich, stellenweise beginnender Decubitus.

Nach innen von der rechten Spina ilium ant. sup. eine Punktionsöffnung.

Fettpolster atrophisch, Muskulatur blass braunrot. Beim Eröffnen des Abdomens entleert sich eine reichliche Menge einer ziemlich stark blutig gefärbten serösen Flüssigkeit, von welcher sich etwa zwei Liter in der Bauchhöhle befinden. In der Flüssigkeit, sowie als leicht abziehbarer Belag auf den Darmschlingen lockere fibrinöse Membranen.

Leber liegt hinter dem Rippenrande verborgen, unter dem Processus xiphoideus drei Finger breit vor. Ihr Rand ist von grossen und kleinen Geschwulstknoten besetzt.

Colon transversum rechts an Magen und Leber adhaerent; jedoch nicht durch Geschwulstknoten, sondern nur durch bindegewebige Spangen.

*) Unter Benutzung des von Herrn Prof. Bollinger gütigst zur Verfügung gestellten Sektionsprotokolls No. c. 372, 1902 des Pathol. Instituts München.

An der Rückseite der Bauchwand vereinzelte bis bohnengrosse Geschwulstknoten; mehrfache etwas kleinere Geschwulstknoten im grossen Netz; das letztere ist mit einer breiten Spange an die Flexura sigmoidea angeheftet.

Nach unten von der Punktionsstelle im Peritoneum parietate ebenfalls kleine Geschwulstknötchen.

Zwerchfellstand rechts dritte, links vierte Rippe. —

Herzbeutel liegt drei Finger breit vor und enthält einen Esslöffel seröse Flüssigkeit.

Linke Lunge mit dem Zwerchfell verwachsen, ebenso an der Spitze. Rechte Lunge frei. In der linken Pleurahöhle zwei Esslöffel, rechts 1/4 Liter seröse Flüssigkeit.

Organe der Respiration.

Lungengewicht: r. Lunge 495 g, l. Lunge 435 g.

Lungen von mittlerer Grösse. Pleura ziemlich glatt. Schnittfläche dunkelbraunrot, lufthaltig, sehr saftreich. Einige Bronchialdrüsen pigmentiert und verkalkt. In den Bronchien reichlicher dunkler Schleim. Spitzen beiderseits frei.

Organe der Circulation.

Herzgewicht 220 g.

Der rechte Vorhof enthält Speckgerinnsel, der linke flüssiges Blut. Herz klein, mit vereinzelten Ekchymosen an der Oberfläche. Beide Ventrikel fast leer. Endocard und Klappen ohne Auflagerungen. Muskulatur blass und atrophisch. Auf der Intima des Arcus Aortae flache atheromatöse Einlagerungen.

Unterleibsorgane.

Milz: Gewicht: 485 g. Masse: 22 : 13 : 5 cm.

Milz sehr gross, brüchig. Kapsel leicht gerunzelt. Consistenz schlaff auf dem Durchschnitt. Pulpa

schmutzig graubraun, Gerüst leicht verdickt, zum Teil von der Pulpa bedeckt. Follikel nicht sichtbar.

Magen mässig weit. Pylorusteil liegt dicht an der Leber und ist mit derselben fest verwachsen; Pylorus für einen kleinen Finger durchgängig. Magenschleimhaut überall glatt und ohne Defekte, Magenwand ohne Veränderung.

Im Duoden reichliche Massen von chymusartigem Brei. Dem Anfangsteil des Duoden entspricht eine tiefe Aussackung, welche an der Leber fest adhaerent ist. Schleimhaut auch hier überall blass, glatt und ohne Defekt.

Pancreas o. B. Kopf der Gegend der Gallenblase genähert.

Im oberen Dünndarm Wand gequollen, Schleimhaut blass. Im unteren Dünndarm nichts besonderes.

Im Dickdarm an der Ileocoecalklappe ein submukös gelegener, etwa bohnengrosser, ziemlich weicher Geschwulstknoten, in der Umgebung ähnliche Knoten.

Im Rectum reichlich lehmfarbener dickbreiiger Kot. Schleimhaut intakt.

Nieren. Gewicht beider = 220 g.

Nieren klein. Fibröse Kapsel nicht verwachsen. Oberfläche von braungelber Farbe. Consistenz schlaff. Auf der Schnittfläche ist die Rinde nicht verbreitert. Markkegel und Nierenbecken zeigen ausses der ikterischen Verfärbung nichts besonderes. An den Papillen convergierende grüngelbe Streifen; sie entleeren auf Druck trübe gallige Masse.

Blase o. B.

In der Umgebung des Uterus im kleinen Becken metastatische Geschwulstknoten. Rechte Tube am abdominalen Ende zu einer walnussgrossen, mit dem kleinen atrophischen Ovar verwachsenen Cyste erweitert; linkes Ovar auch klein und derb. Uterus durch Myome faustgross, Schleimhaut desselben und der Vagina o. B.

Die Leber.

Gewicht 1900 g.

Masse (im Vergleich mit den Normalzahlen nach *Orth*, 22):

Transversal **33 cm** (normal 25—30 cm).

Sagittal

rechter L. **25 cm** (normal 20—22 cm).

linker L. **18½ „** (normal 15—16 cm).

Vertical (grösste Dicke): **9 cm** (normal 6—9 cm).

Die Leber ist von bläulich grüner Farbe mit durchschimmernden gelben Geschwulstknoten, von grob höckriger Oberfläche und vermehrter Consistenz. Die Kapsel ist teilweise verdickt und von bindegewebigen Auflagerungen bedeckt. Das Gewebe schneidet sich knirschend derb; die Schnittfläche ist leicht höckerig, von tief olivgrüner Farbe und reichlich durchsetzt von Querschnitten der stark erweiterten und verdickten Gallengänge, deren Lichtungen mit gallig gefärbtem, dünn schleimigem Inhalte gefüllt sind.

In der Gegend der Gallenblase zeigt sich eine an der Leberoberfläche markstückgross vorliegende gallig gefärbte Stelle. Schneidet man ein, so gelangt man in eine kleine walnussgrosse mit dickschleimiger Galle gefüllte Höhle, deren grünliche Wand von fetzigen, in Zerfall befindlichen Geschwulstmassen gebildet wird. Nach hinten grenzt an diese Höhle ein ungefähr apfelgrosser cirrhöser Geschwulstknoten. Dieser erfüllt den ganzen Lobus quadratus und einen angrenzenden Teil des übrigen rechten Leberlappens; Gallenblase und Ductus cysticus, hepaticus und choledochus sind von ihm nicht abzugrenzen, dagegen ist das Lumen

der Pfortader durchgängig und frei von Geschwulstmassen. Nach unten haften an diesem Tumor der Pylorus und die Pars superior des Duodens, durch Geschwulstmassen fest verbunden. Das Lumen des Ductus choledochus ist vom Darme aus nicht sondierbar. Beim Einschneiden zeigt sich das Gewebe der Geschwulst ziemlich derb, ist von gelber Farbe und enthält keinen Rest von Lebergewebe, sondern grenzt sich gegen dieses mit einer strahlig geformten Grenzlinie unscharf ab.

Im hintersten Teile dieser Geschwulst, in einer Gegend, die etwa der Lage des Ductus cysticus entsprechen würde, stösst man ebenfalls auf eine walnussgrosse Höhle ohne einem Ausgang, deren Wand sehr brüchig ist, offenbar aus zerfallenden Geschwulstmassen besteht. Ihr Inhalt ist neben einem galligen Brei ein etwa haselnussgrosser, facettierter Gallenstein von glatter, teils kastanienbrauner, teils weisslich gelber Oberfläche. Dieser schneidet sich weich und bröcklig, besteht aus einem erbsgrossen dunkelbraunen Kern und an zwanzig abwechseld braun und weiss gefärbten Lamellen. Daneben enthält die Höhle noch einige kleinere Concremente von gleicher Beschaffenheit.

In der ganzen übrigen Substanz der Leber sind, namentlich am vordern Rande und zu beiden Seiten des Ligamentum teres mehrere teils umschriebene, teils diffus begrenzte cirrhöse Geschwulstknoten von Kirschkern- bis Haselnussgrösse eingelagert.

Die Eröffnung der Schädelhöhle wurde leider nicht ausgeführt, da die Diagnose ohnehin klar erschien.

Es wurde folgende anatomische Diagnose gestellt: Carcinom der Gallenblase mit Uebergreifen auf die Leber; Erweiterung der Gallengänge in der Leber. Narbige Retraction des Pylorus, Duodens und Pancreaskopfs gegen die Leber.

Ikterus.

Multiple Metastasen im subserösen Gewebe der Bauchhöhle.

Myome des Uterus. Rechtsseitige Tuboovarialcyste.

Lungenödem, Stauungsbronchitis.

Atrophie des Herzens.

Mikroskopische Untersuchung.

Es wurden Stücke aus dem Zentrum der Geschwulst, sowie aus der Grenze zwischen Geschwulst- und Lebergewebe entnommen, in Formol-Müller gehärtet und mit Hämatoxylin-Eosin gefärbt. Die Untersuchung der Schnitte ergab Folgendes:

Das Lebergewebe.*)

Das Gewebe der Glissonschen Kapsel ist überall stark verbreitert und sendet Strassen von verschiedener Mächtigkeit zwischen die Läppchen, deren Umrandung vielfach zerklüftet und unregelmässig ist, indem Gruppen von Leberzellen abgegrenzt und ins Stroma verlagert wurden. Von diesem

*) Leider hatte ich nur Gelegenheit, Lebergewebe in der Nähe der Geschwulst zu untersuchen, während fern davon keines zur Untersuchung kam. Makroskopisch war kein Unterschied, das Gewebe war überall gleichmässig induriert und ikterisch mit dunkelgrünen Zentren der Lobuli.

interlobulären Bindegewebe ziehen radiäre Septen zwischen die Leberzellbalken zur verdickten V. centralis. Auch die Wand der interlobulären Gallengänge ist verdickt, die der Arterien und Pfortaderäste weniger. Die grösseren und kleineren Blutgefässe sind leer oder enthalten rote und weisse Blutkörperchen, aber nirgends Geschwulstteile. Das Bindegewebe ist noch relativ jung, reich an fixen Zellen, Kapillaren und Leukocytenherden; die Grundsubstanz ist faserig. Neugebildete Gallengänge sind in mässiger Zahl vorhanden.

Das Leberparenchym ist in seiner Anordnung zu radiären Balkennetzsystemen fast nicht gestört. Die in den zentralen Partien der Läppchen gelegenen Zellen sind meist atrophisch und zeigen intra- und extracelluläre Ablagerung von braunem Gallenpigment in Form von Körnchen, Nadeln, Kugeln und Drusen. In der peripherischen Zone der Läppchen finden sich dagegen Stellen, wo die Leberzellbalken gleichsam gequollen erscheinen: die Leberzellen sind vergrössert und enthalten weniger Gallenpigment als die übrigen. Ferner finden sich in den Läppchen zirkumskripte kleine runde Herde, wo das Leberparenchym anscheinend der Fettdegeneration anheimgefallen ist: die Zellen erscheinen wie durchlöchert, vermutlich durch Extraktion des Fettes; Protoplasma und Kerne sind äusserst schwach gefärbt. Im übrigen sind die Leberzellen ohne Veränderung. Die Blutkapillaren zwischen den Leberzellbalken enthalten überall reichliche Gallenpigmentniederschläge und stellenweise Anhäufungen von Leukocyten.

Die Geschwulst.

Die aus dem der Gallenblasengegend benachbarten Zentrum der Geschwulst entnommenen Schnitte zeigen vollkommen nekrotisches Gewebe. Man erkennt noch in einem ganz schwach und ungleich Eosin annehmenden homogenen Stroma spärliche Alveolen von verschiedener Grösse und ungleicher Gestalt, welche mit Häufchen von runden, ziemlich grossen granulierten kernlosen Klümpchen erfüllt sind. An andern Stellen sieht man nur Massen von stark lichtbrechenden gelblichen Körnchen. In der strukturlosen Wand einiger kleiner zackiger Erweichungsherde wimmelt es von gut mit Hämatoxylin gefärbten Bakterien; sehr plumpe Kurzstäbchen, zierliche Kurzstäbchen, grosse Kugeln und zierliche Kugelketten und anderes.

Im Gegensatze hierzu sind die den Grenzgebieten des Tumors gegen das Lebergewebe entnommenen Schnitte lebhaft für Farben empfänglich und zeigen folgende interessante Einzelheiten:

Schon bei Lupenbetrachtung bemerkt man über das ziegelrot gefärbte Lebergewebe reichlich kleine mattrosafarbene Herde von rundlicher Gestalt in ungleicher Verteilung hingestreut.

Unter schwacher mikroskopischer Vergrösserung sieht man das Lebergewebe und ebenso das des Tumors in ungleich grosse Läppchen abgeteilt, die durch reichliches periportales und linterlobuläres Bindegewebe geschieden sind. Dieses verhält sich ganz wie oben bei der Cirrhose beschrieben. An der Grenze dieses Bindegewebes gegen die Läppchen, oder besser, in der periphe-

rischen Zone einiger Läppchen bemerkt man die schon mit der Lupe sichtbaren hellen Herde. Diese zeigen auf einem matt gelblich gefleckten Grunde Konvolute von bläulich rosaen Zellbalken, welche aus dem benachbarten Leberparenchym hervorzuwachsen scheinen. Sie bewahren im allgemeinen das Gefüge der Leberzellbalken; nur wird die Zeichnung gleichsam schwungvoller, grosszügiger. Statt des wohlgefügten Netzwerks der Leberzellbalken gewahrt man Ringe und Schläuche, Arkaden, Achterfiguren und frei endende Halbbogen. Die Balkendicke wird ungleich, keulenartige kernreiche Anschwellungen zeigen sich.

Die Zwischenräume dieser Balken, die im normalen Lebergewebe bekanntlich durch Kapillaren ausgefüllt werden, sind stark und ungleich verbreitert und sind teils leer, teils mit gelblichen nekrotischen Zellen gefüllt, teils von zellreichem Bindegewebe erfüllt.

Die diesen Herden angrenzenden Leberzellbalken zeigen nirgends eine Zusammendrängung, sondern sind im Gegenteil oft hypertrophisch und arm an dem bräunlichen Pigmente der übrigen Leberzellen. Auch ihre Interstitien sind verbreitert durch intralobuläre Bindegewebsentwicklung.

An anderen Stellen zeigt sich folgendes, etwas verschiedene Bild: Man erblickt Gallengang, Arterie und Vene eines interlobulären Canalis portalis; sie sind von einem dicken Bindegewebsmantel umhüllt. Ehe nun aber nach aussen jetzt die Leberläppchen folgen, sieht man in der ganzen Peripherie erst die mehrfach erwähnten Geschwulstbalken, mit den

nach aussen folgenden Leberzellbalken teils zusammenhängend, teils durch Bindegewebe davon getrennt.

Während hier um einen Canalis portalis herum jedes angrenzende Läppchen sein Teil von der Geschwulstbildung abbekommt, sieht man umgekehrt auch Geschwulststränge, die längs der Peripherie eines Leberläppchens im interlobulären Bindegewebe dem Leberläppchen ein Stück weit parallel verlaufen.

Endlich sieht man aber auch Stellen, wo die Neubildungen mit dem interlobulären Bindegewebe gar nicht in Berührung stehen, sondern von den äussersten Balken eines Läppchens ausgehend sich fächerförmig ins Innere des Läppchens einstülpen.

Geht man nun weiter gegen das Innere des Tumors hin, so nehmen die kleinen Herde an Menge und Grösse zu; sie erscheinen nun mehrfach in einem Läppchen und dringen von allen Seiten desselben gegen das Zentrum vor. Nun gewahrt man an den Leberparenchymresten, besonders im Zentrum des Lobulus, Erscheinungen von Atrophie. Neben normalen oder geschwollenen Leberbalken finden sich einige stark verdünnte sehr pigmentreiche. Die Zwischenräume sind bald zusammengedrängt, bald durch zelliges Bindegewebe erweitert. Doch muss hervorgehoben werden, dass die Verdrängungserscheinungen der Leberzellbalken durch den Tumor äusserst selten und ganz geringfügig sind, höchstens einige Balken verschmälernd, ohne ihre netzförmige Struktur und ihre radiäre Anordnung im geringsten zu stören.

Je weniger nun in einem Läppchen noch Lebergewebe anwesend ist, desto freier geberden sich die Tumorstränge, desto weniger lassen sie die Anordnung in Leberzellstranggefüge erkennen. Schliesslich schwinden auch die letzten Reste der Leberbalken. Aber sie machen nicht durchgehends vordringenden Geschwulstknoten Platz, sondern bleiben vielfach in degeneriertem, abgestorbenen und zersprengten Zustande im Inneren der Läppchen liegen, und folgendes Bild zeigt sich:

An die bindegewebige Umhüllung des Läppchens schliessen sich die rosaen Tumorstränge an. Sie setzen sich in hoher Zylinderzellenschicht mit welliger Basis ans Bindegewebe an und schicken Bögen, Schläuche und Zotten gegen das Läppcheninnere vor. Das Zentrum selbst aber besteht ganz aus verblasstem, nekrotischen Gewebe, welches vom isolierten Tumorzapfen und vielen Bindegewebszellen und Leukocyten durchsetzt ist.

An der Grenze der Läppchen erblickt man jetzt auch Stellen, an denen die scharfe Grenze gegen das Bindegewebe aufhört: die breiten Interlobularbrücken erscheinen von Zellschläuchen angenagt, zerklüftet oder schon ganz durchbrochen, und die Tumorbalken zweier Lobuli reichen sich durch das zersplitterte Bindegewebe hindurch die Hand zu gemeinsamem verderblichen Vorwärtswuchern. Hier ist der Beginn ausgesprochener Bösartigkeit: Aus dem harmlosen Adenom wird das kriegerische Carcinom, das vor keinem fremdartigen Gewebe mehr Halt macht!

Gehen wir nun an der Hand der stärkeren Vergrösserung den Weg vom Tumor zum Lebergewebe zurück!

Wir waren bei den von Lebergewebe ganz freien Läppchen stehen geblieben. Hier finden sich folgende Einzelheiten: Die Tumorstränge bestehen aus Zellen, welche alle Uebergänge von der zylindrischen zur vieleckig-rundlichen Form zeigen: Säulen, Würfel, Platten, Kugeln und unregelmässige Gebilde. Die Grösse schwankt innerhalb ziemlich weiter Grenzen. Das Protoplasma ist leicht granuliert und blass rosa gefärbt. Die Kerne zeigen konstantere Grösse als die Zellen, sind verhältnismässig gross und von leicht ovaler, selten kreisrunder Form. Sie sind parallel der längsten Zellachse orientiert, in den zylindrischen Zellreihen stehen sie meist in einzeiliger Anordnung. Ihre Umrandung ist kräftig, ihr Chromatingerüst gut gefärbt. Nucleoli enthalten sie in Ein- und Mehrzahl als helle rote Pünktchen. Zellen mit zwei und mehr Kernen sind nicht sehr häufig; meist lassen sich mit enger Blende noch überall Zellgrenzen erkennen.

Diese Zellen ordnen sich nun zu ein- und mehrreihigen Strängen an, an denen man eine Basis und eine freie Oberfläche erkennen kann. Die Basis überzieht eine undeutliche, dünne Basalmembran und langgestreckte Kerne, welche bald Endothelzellen von Blutkapillaren, bald fixen Bindegewebszellen angehören. Die freie Oberfläche überzieht ein starker Kutikularsaum und stellenweise ein schon jetzt bei enger Blende erkennbarer Haar-

besatz, über den weiter unten ausführlich die Rede sein wird.

Die Anordnung der Stränge, die wir schon oben grob beschrieben haben, lässt nun noch Folgendes erkennen: Dem interlobulären Bindegewebe sitzen Reihen von zylindrischen und kubischen Zellen auf. Diese senden an einigen Stellen zapfenartige Vorsprünge polygonaler Zellen in die Unterlage. Von dieser basalen Grundschicht erheben sich nun Falten, die ringelförmig ein basales Scheinlumen umschliessen; Zotten, deren Zellen Rücken an Rücken auf Bindegewebe stehen; solide Stränge und Schläuche, die ein wahres, freies Lumen umschliessen. Schmales Bindegewebe und Kapillaren begleiten diese Gebilde. Ferner sieht man nun auch isolierte kompakte Zellkomplexe, Siegelringförmige Schlauchquerschnitte, auch wohl zwei Ringe konzentrisch ineinander gestülpt; baumartig verzweigte Zotten, Perlschnüre, mäandrische Windungen — kurz, das Bild eines etwas verwilderten trabekulär-tubulösen Adenoms oder anders gesagt, das Bild einer tubulösen Drüse, welche ein lebhaftes atypisches Wachstum in beschränktem Raume erfahren hat.

In den Hohlräumen der Tubuli treiben sich einzelne oder zusammengeballte schwammige grosse Zellen mit ovalen oder runden Kernen und sehr blassem, siebförmigen (fettextrahierten?) Protoplasma, ferner blasse, fädige und fleckige Niederschläge (Schleimsekret?), Detritus zerfallener Zellen und Leukocyten, meist von der polynucleären Form, herum. Gallenpigment findet sich in dieser Zone so gut wie keines.

Geht man weiter ins Innere des Läppchens, so hört der tubuläre Bau der Geschwulst auf. Die Bindegewebsentwicklung ist reichlicher, neben fixen Zellen erblickt man zahlreiche Wanderzellen, und in den Nischen dieses Gewebes, das allerdings vielmehr aus Zellen denn aus Fibrillen besteht, lagern wohl noch spärlich einige Ringel und Kolben von gesundem Tumorgewebe, aber in viel grösserer Zahl die oben erwähnten schwammigen Zellen, Zellen mit hyalin entartetem Protoplasma, Zellen mit gelber, körniger oder diffuser Pigmenteinlagerung, Niederschläge, Detritus und Drusen, Klumpen und Tannenbaumzweiglein braunen Gallenniederschlages. Hier scheinen sowohl Tumor- als Leberzellen degenerativen Prozessen anheimgefallen zu sein!

Gehen wir nun weiter, dem Lebergewebe entgegen! In dessen Nachbarschaft verändert sich ganz allmählich der Bau der Geschwulst. Zylinderzellen finden sich nur in einer gewissen Entfernung von den Leberzellen, in der Nähe überwiegen deutlich die kubischen und die polygonalen Formen. Kerne und Protoplasma zeigen zunächst noch keine Veränderung. Dagegen ist die Anordnung der Zellen eine andere geworden. Sie erinnert jetzt sehr an Lebergewebe. Die freien Lumina der Zellschläuche sind bedeutend schmäler geworden, oft von fast kapillarem Masse. Es zeigen sich typisch verzweigte zweireihige Zellstränge, die zwischen den Zellen einen kapillaren Spalt umschliessen und von Blutkapillaren eingefasst sind. Zwischen den Strängen in den Kapillaren

finden sich Leukocyten, degenerierte Epithelzellen und pigmentfreie Niederschläge.

Wie verhalten sich nun die Geschwulstzellen dort, wo sie direkt an Leberzellen stossen? Wir unterscheiden in den von Tumorbildung ergriffenen Läppchen, wie erwähnt, grob schematisch drei Arten von Lebergewebe: das pigmentatrophische Lebergewebe im Zentrum, das annähernd normale der intermediären Zone und die Herde von pigmentarmem hypertrophischen Gewebe der peripherischen Zone. Gegen die innersten Partien grenzt sich das Tumorgewebe meist durch ein breites Feld degenerierten Gewebes ab, doch fehlt es nicht an direkten Berührungen. Hier kann man in der Tat meist scharfe Grenzen zwischen Leber- und Geschulstzellen erkennen, z. B.: Eine stark verschmälerte dunkle Leberzelle sitzt mützenförmig dem Ende eines hellen Geschwulstbalkens auf. Oder: Zwischen den Ringeln des Tumors und den Netzen der Leberbalken liegen zwei stark verschmälerte und degenerierte Zellbalken. Oder es finden sich auch Tumorzellen, die sich an den Leberzellen abzuplatten scheinen. — Gegen die Zellen der intermediären Zone sind die Tumoren auch meist durch nekrotisches Gewebe abgeschlossen.

Doch nun zum Punktum saliens, zur peripherischen Läppchenzone, in der sich überall Geschwulststränge und Leberzellstränge berühren! Zuvor will ich aber die Unterschiede zwischen typischen Leberzellen und typischen Tumorzellen noch einmal festlegen:

1. Die Gestalt der Leberzellen ist gleichmässig polygonal; die der Tumorzellen wechselt zwischen zylindrischer, kubischer und polygonaler. Die Anordnung der Leberzellen ist die bekannte netzförmiger Balken, die der Tumorzellen inkonstant.

2. Die Grösse der Leberzellen ist konstant, wenigstens annähernd, während die der Tumorzellen sehr wechselt: sie sind bald kleiner, bald gleich, bald grösser als Leberzellen.

3. Das Protoplasma der Leberzellen ist dicht und gleichmässig sammetartig granuliert und hat einen warmen, an Orange streifenden Farbeton; das der Tumorzellen ist spärlicher und ungleich granuliert und ist von hellerer, kalt rosaer Farbe.

4. Die Leberzellen haben körnige oder diffuse Einlagerungen von Gallenfarbstoff, die Geschwulstzellen sind pigmentfrei.

5. Die Kerne der Leberzellen sind kreisrund, die der Tumorzellen grösser und von meist ovaler Gestalt. Der Chromatinreichtum ist nicht verschieden, die Leberzellkerne sehen nur dunkler aus wegen des dunkleren Protoplasmas, das darunter liegt, da der Schnitt ja nicht ideal dünn sein kann. Die Nucleolen der Geschwulstkerne sind etwas deutlicher und heller als die anderen.

Wie verhalten sich nun die Uebergänge? Finden wir, dass an der Grenze der beiden Zellarten diese ihre Charaktereigenschaften ändern, und zwar nur hier, um der anderen Art ähnlich zu werden, dann muss es sich mit grosser Wahrscheinlichkeit um echte Uebergangsformen handeln.

Dass sich in der Nähe der Leberzellen in der Geschwulst nur noch kubische und polygonale Zellen finden, ist bereits erwähnt, ebenso, dass ihre Anordnung hier auffällig das Lebergewebe nachahmt. Bezüglich der Grösse ist gesagt, dass die den Geschwulstteilen benachbarten Leberzellen meist leicht vergrössert sind, resp. dass sich die kleinsten Tumorknötchen in der Nähe hypertrophischer Leberzellkomplexe befinden. Das Protoplasma zeigt unzweideutige Uebergänge. Da finden sich mitten im Gefüge von Geschwulstzellen Zellen mit dem Protoplasma der Leberzellen, oder ganze Stränge kubischer Zellen sind wie Leberzellen gefärbt. Umgekehrt sieht man auch Zellen, welche ihrer Form und ihrem Verbande nach unzweideutig Leberzellen sind, und doch die helle bläuliche Tumorfärbung zeigen. Endlich gibt es Zellen, deren Färbung und Granulierung direkt zwischen der der Leberzellen und Geschwulstzellen schwankt, und solche die gefleckt gefärbt und granuliert sind, halb so, halb so. Ebenso verhält es sich mit dem Pigmentgehalt. Während im ausgesprochenen Geschwulstgewebe das Pigment durchweg fehlt, sind hier viele Geschwulstzellen mit solchem erfüllt, das sie teils körnig, teils diffus eingelagert haben.*) Umgekehrt sind die Leberzellen dieser Zone, soweit sie hypertrophisch sind, relativ pigmentarm. Die Kerne zeigen ebenfalls Uebergänge. Klein

*) Hier kann aber natürlich auch der Einwurf gemacht werden, dass die Geschwulstzellen das Pigment phagocytisch aufgenommen haben; indes ist die Verteilung des Pigments der in den Leberzellen kongruent.

und rund tief im Lebergewebe, sind in der Berührungszone viele von ihnen vergrössert, blasig und oval, ihre Nucleolen werden heller und deutlicher. — Die Verteilung der Uebergangskerne ist etwas anders als die der -Zellen. Während die beschriebenen Veränderungen des Protoplasmas sich innerhalb einer engen Zone direkt an der Grenze finden, zeigen die Kerne schon weit im Gesunden die erwähnte Umwandlung; gegen den Tumor zu nimmt aber die Zahl solcher Kerne im Lebergewebe zu. Doch finden sich auch noch Tumorzellen, deren Kerne noch ganz denen typischer Leberzellen ähneln.

Was nun die Form des Uebergangs anbetrifft, so lässt sich an vielen Stellen eine direkte Fortsetzung eines Leberzellbalkens in einen Geschwulstbalken erkennen, indem in der Uebergangszone die Zellen schwankend bald den Geschwulstcharakter, bald den Lebercharakter hervorkehren und erst je am Ende des Strangs eindeutige Beschaffenheit annehmen. Eine Stelle habe ich gezeichnet, wo längs eines schmalen freien Lumens auf der einen Seite mehr den Leberzellen ähnliche Typen mit Pigment und dunkler Färbung, auf der anderen Seite reine Geschwulstzellen verliefen.

Die Uebergangsstellen zeigen ausser den Tumorlebersträngen noch Blutkapillaren, oft reichliches intralobuläres Bindegewebe und viele einzelne oder gruppierte degenerierte Zellen, welche, ihren Kernen nach, bald den Tumorzellen, bald den Leberzellen angehören.

Haben wir nun die Beziehung der Geschwulst zu den Leberzellen festgestellt, so erübrigt es noch, einen Blick auf die Beziehungen zu den interlobulären Gallengängen zu werfen.

Das interlobuläre Gewebe unserer Geschwulst ist reich an Gallengängen. Neben grösseren, mit kubischen Zellen ausgekleideten Kanälen finden sich auch die Profile und Querschnitte jener kleinen „neugebildeten Gallengänge“: diese haben ziemlich plattes Epithel mit längs gestellten ovalen Kernen. Sie verlaufen entweder im Innern des Bindegewebes mit Direktion auf einen grösseren Gallengang, oder am Rande der Leberläppchen diesen parallel und konvergierend, um dann manchmal mit spitzer Neigung zu erhaltenen Leberzellen einzubiegen, während Einmündungen in Tumorstränge äusserst selten und nicht ganz eindeutig zu sein scheinen. Wucherungen, als Sprossungen an den grösseren Gallengängen habe ich keine gesehen; eine manchmal vorhandene Mehrschichtigkeit des Epithels wird sicher durch schiefe Schnittrichtung vorgetäuscht. Im ganzen scheinen die interlobulären Gallengänge am Aufbau der Geschwulst keinen wesentlichen Anteil zu nehmen; man darf wohl annehmen, dass sie Ueberreste aus den Tagen der reinen Cirrhose darstellen.

Hingegen möchte ich den ersten Anfängen der Gallengänge am Rande der Lobuli eine Beteiligung nicht ganz absprechen und werde später nochmals hierauf zurückkommen.

Betrachten wir noch einmal zusammenfassend die Blutgefässe der Geschwulst, so finden wir,

dass die interlobulären Gefässe entweder leer oder mit Blutkörperchen erfüllt sind; Geschwulstzellen habe ich dagegen nirgends entdecken können. Die Venulae centrales verhalten sich, soweit sie noch erhalten sind, ebenso. Die Kapillaren setzen sich an den Uebergangsstellen in die Kapillaren zwischen den Geschwulstbalken fort; sie sind häufig mit roten und weissen Blutkörperchen erfüllt, zu denen sich nahe dem Lebergewebe Gallenpigment gesellt. Im Gebiete der Geschwulst findet man in ihnen einzelne abgesprengte Geschwulstzellen liegen.

Bei ganz starker Vergrösserung, etwa von 400/1 an aufwärts, zeigen nun die Geschwulstzellen deutlich den schon erwähnten Bürstenbesatz. Nicht alle, sondern nur diejenigen Zellen, welche einem freien Lumen zugekehrt sind, tragen an ihrer freien Oberfläche einen Besatz feiner Härchen, deren längste etwa 5 μ betragen mögen. Die der Zylinderzellen sind etwas länger als die der kubischen und polymorphen; auch an einer und derselben Zellreihe zeigt ihre Länge oft Schwankungen. Ihre Richtung ist senkrecht zur Oberfläche, sie stehen daher bei gerader Oberfläche parallel, bei convexer divergierend. Sie sind gerade oder ganz leicht gekrümmt. Ihre Färbung ist violett, es scheint, als ob sie neben dem Eosin auch etwas vom Hämatoxylin angenommen haben. Zum Protoplasma ihrer Zelle verhalten sie sich folgendermassen:

Das Protoplasma ist um den Kern herum am stärksten granuliert, während namentlich nahe der freien Zelloberfläche stets eine hellere Zone sich

findet, die nach oben mit einem ganz hellen Saume abschliesst. Dieser Saum wird nach oben scharf von einer dunklen, zackig streifigen Linie begrenzt, und von dieser erheben sich die Härchen. Die Körnelung des Protoplasmas macht an der hellen Zone den Eindruck, als sei sie in der Richtung der Härchen streifig angeordnet.

Dieser Besatz findet sich nur an den Zellen, welche in epithelialen Verbänden angeordnet sind; bei den isoliert oder in kleineren Gruppen im Gewebe zerstreuten Zellen fehlt er gewöhnlich.

Interessant ist nun das Verhalten an den Uebergangsstellen. Hier wird der Bürstenbesatz allmählich undeutlich und verschwindet schliesslich. Die Geschwulstzellen der Uebergangszone haben einen glatten Rand, der nur manchmal wie ausgefranst erscheint.

Forschen wir in den Präparaten nach der Herkunft dieses Schmuckes unserer Geschwulstzellen, so geben die Leberzellen keine Auskunft. Ihr Rand ist scharf umrissen. Die Epithelien der interlobulären Gallengänge zeigen eine Cuticula. Und an einigen Zellen hat diese allerdings eine fransige Beschaffenheit, doch ist dies viel undeutlicher ausgeprägt; der schöne hohe Haarbesatz ist nur den Tumorzellen eigentümlich!

Betrachten wir bei dieser Vergrösserung nun noch einmal die Kerne, so fallen an den Kernen der Geschwulstzellen die grossen, stark lichtbrechenden, eosingefärbten Nucleoli auf, welche in der Einzahl und Mehrzahl vorhanden sind. Der Kern besteht ausserdem aus einer deutlichen Mem-

bran und einem spinnewebartigen Gerüst mit Chromatinkörnchen in den Knotenpunkten.

Die Kerne der Leberzellen haben meist kleinere und dunklere Nucleoli, doch finden sich auch grosse helle, die denen der Geschwulstkerne gleichen. Ihre übrige Struktur ist die nämliche wie die der Tumorzellen.

Dagegen muss man an den Kernen der Gallengangsepithelien oft lange suchen, ehe man den sehr kleinen, violetten Nucleolus findet. Im übrigen aber sind auch sie vom Bau der anderen Kerne nicht verschieden.

Mitosen habe ich leider trotz langen Suchens weder in Leber- noch in Tumorzellen finden können. Vielleicht ist die Ursache die, dass die Präparate etwas spät eingelegt wurden; oder auch, dass das Wachstum der Geschwulst nach ihrer freien Seite, nach unten zu, wo geringer Widerstand da war, zwar rasch fortgeschritten, in der cirrhotischen Leber aber, wo man auch keine stärkeren Verdrängungs- und Konsumptionserscheinungen wahrnimmt, in der letzten Zeit nur äusserst langsam vorangegangen oder gar stationär geblieben ist, sodass wir vielleicht gerade hier das Glück haben, die gleichsam erstarrten Frühformen des Tumors vor uns zu sehen!

Deutung des histologischen Befunds.

Das Resultat ergibt also folgendes:

Das Lebergewebe zeigt das Bild einer ziemlich jungen Cirrhose. Deren Charakter ist der Hauptsache nach annulär monolobulär; daneben

findet sich aber auch intralobuläre und bivenöse Cirrhose. Wovon die Bindegewebsvermehrung ihren Ausgang genommen habe, ist schwer zu sagen. Zwar sind die Wände der Gallengänge verdickt, aber die Blutgefässe zeigen vielfach dieselbe Veränderung. Man hat den Eindruck, als habe zuerst eine diffuse Hyperplasie des ganzen Leberstromas stattgefunden und habe sich dann die Entwicklung annullären Granulationsgewebes hinzugesellt; denn man findet um die Gallen- und Blutgefässe sowohl, wie zwischen den Leberzellbalken noch das älteste Gewebe, während das junge zellreiche Bindegewebe hauptsächlich an die Peripherie der umschnürten Lobuli angrenzt.

Dass die Cirrhose keinen charakteristischen Ausgangspunkt hat, hindert uns aber nicht, sie trotzdem als „biliäre“ anzusprechen, zumal die kleinen Nekroseherde im Parenchym, sowie der reichliche Gallfarbstoff dafür charakteristisch sind. Ueberhaupt ist wohl längst bewiesen, dass diese ätiologische Form durchaus nicht histologisch typischen Bau zu zeigen braucht. (*Mangelsdorf*, 17, u. a.)

Am Tumor selbst müssen wir zwei Bilder unterscheiden, von denen das eine allerdings fast einem negativen Befunde gleichzusetzen ist; ich meine das alveoläre Carcinom im Zentrum und das trabekulär-tubulöse Adenom an der Lebergewebsgrenze.

Ersteres zeigt in einem stark entwickelten Stroma kleine Alveolen, die aussehen, als ob die Lymphspalten eines lockeren Bindegewebes oder dgl. mit Carcinommassen infarziert wären. Woher

aber das Stroma stammt, ob es praeexistent war oder mit dem Tumor erst entstand, ist nicht zu erkennen. Das Wahrscheinlichste ist, dass wir uns hier schon ausserhalb der Leber, etwa in der durch das kontinuierlich fortwuchernde Carcinom dick infiltrierten Gallenblasenwand befinden.

Viel dankbarer sind die den Grenzpartien entnommenen Präparate. Diese beweisen uns, dass wir es mit einem primären Carcinom der Leber zu tun haben.

Krankengeschichte und Sektionsbericht haben uns nichts genaues über den Ursprung unseres Tumors sagen können. Die unscharfe Begrenzung gegen das Lebergewebe wäre noch kein Beweis für die Entstehung daraus gewesen, da auch Metastasen, wenn sie infiltrativ wachsen, so etwas machen können. Vielmehr sprach, wie wir gesehen haben, der Sektionsbefund für Gallenblasenkrebs. Worauf gründen wir also unsere endgültige Diagnose? Der Bau der Geschwulst, ihr Verhalten gegen das Lebergewebe und der Nachweis ihrer Histogenese geben uns die Antwort!

Die Anordnung der Geschwulststränge ähnelt vielfach der der Leberzellbalken; ein metastatischer Tumor würde das Lebergewebe nicht in dieser regelmässigen Weise substituieren. Der Uebergang von trabekulären in Schlauchformen unter Erweiterung des Lumens und Umänderung der Zellen ist charakteristisch für das Leberadenom. Auch die Form der Zellen, die fern vom Lebergewebe variabel, in dessen Nähe aber kaum von den Leberzellen zu unterscheiden ist, spricht für primären

Sitz. Ein fremder Tumor würde dem Gewebe zuliebe, das er zerstört, seine Zellform nicht ändern! Das zumeist aus Kapillaren bestehende Stroma spricht auch für primäres Adenom.

Ferner überzeugt uns das Verhalten des Tumors gegen die Nachbarschaft. Metastatische Carcinome wachsen in der Leber, indem sie die quer stehenden Zellbalken komprimieren und sich so mit einer Kapsel konzentrischer Leberparenchymreste umgeben; seltener werden entgegenstehende Leberbalken von den Geschwulstzellen konsumiert, unter Degenerationserscheinungen vernichtet und eingeschmolzen, und es entstehen dann Bilder, die man früher für Uebergänge hielt. Eine andere Art des Vordringens ist die infiltrierende: der Tumor wächst in den Kapillaren fort, sodass die intertrabekulären Kapillaren mit Geschwulstmassen injiziert sind. Von diesen Dingen ist hier nichts zu sehen. Verdrängungserscheinungen sind so gut wie keine vorhanden; die typischen konzentrischen Schichten von Leberzellschüppchen fehlen gänzlich. Konsumptionserscheinungen finden sich nur in geringem Umfange im Zentrum der Läppchen, wo die Leberzellen ohnehin schon atrophisch sind. Alle Blutgefässe sind frei von Geschwulstteilen; von einer Wucherung innerhalb der Kapillaren ist keine Rede.

Vielmehr liegen die Dinge hier äusserst günstig für die Diagnose „primär"; es gibt andere Fälle, wo auch primäre Tumoren dem Lebergewebe gegenüber wie sekundäre auftreten, es verdrängen und infiltrieren, sodass dort die Diagnose recht schwer sein kann.

Endlich hoffe ich auch durch die Beobachtung wirklicher Uebergangsbilder den Ursprung unserer Geschwulst aus der Leber äusserst wahrscheinlich gemacht zu haben. An vielen Stellen, wo Geschwulstzellen mit Leberzellen zusammenstossen, ändern, wie ich gezeigt habe, beide ganz allmählich ihre Eigenschaften. Eine Grenze ist oft gar nicht zu ziehen, man kann nicht sagen: hier hört die Geschwulst auf und hier beginnt das Lebergewebe. Wir haben es also offenbar mit einer Geschwulst zu tun, deren Entstehung noch nicht abgeschlossen erscheint, die, während sie nach der einen Seite hin schon in die Lymphspalten des Nachbargewebes vordringt und Zerstörungen anrichtet, in der Leber noch daran ist, sich, wenn auch vielleicht nur noch langsam und stellenweise (siehe oben), durch kontinuierliche und sprungweise Umwandlung neuer Leberpartien in Geschwulstgewebe zu vergrössern!

Wie findet nun diese Umwandlung statt? Bisher suchte man die ersten Veränderungen bei der Entstehung von Carcinomen in den Epithelien. An der Spitze dieser Anschauungen steht *Hansemann* mit dem von ihm geschaffenen Begriffe „Anaplasie", das heisst: Verlust an morphologischer und funktioneller Differenzierung und Zunahme an selbständiger Existenzfähigkeit. — *Ribbert* hingegen glaubt, dass Wucherungen des Bindegewebes als das primäre anzusehen seien, welche die Epithelien aus ihrem physiologischen Zusammenhange trennen, so dass sie, *„dem Einfluss des organischen Ganzen bis auf*

die Ernährung entzogen, für sich weiter wachsen" (57).

Unsere Geschwulst zeigt viele Stellen, die für *Ribbert* sprechen könnten. Wunderschön ist die Abschnürung von Zellen und Zellgruppen zu sehen, die teils noch Leberzellen sind, teils schon anaplastisch sich umwandeln. Aber da uns grössere Schnittserien und auch Kernteilungsfiguren fehlen, können wir leider niemandem sicher beweisen, ob diese Zellen durch das Bindegewebe, durch eigenen Wandertrieb oder durch das Messer des Mikrotoms von ihren Schwestern losgekommen sind. Umgekehrt finden sich aber auch Stellen, wo eine solche Entdifferenzierung der Zellen auch ohne Loslösung vom Mutterboden stattfinden zu können scheint.

Die allerersten Anfänge der Umwandlung scheinen mir vielmehr dort zu liegen, wo die Zellen der peripherischen Läppchenzone hypertrophish werden. Mag das nun eine regenerativ-vikariierende oder eine „collaterale" *(Hansemann)* Hypertrophie sein, so wird uns doch niemand bestreiten können, dass wir in dieser Leber Parenchym vor uns haben, das noch progressiver Prozesse fähig ist!

Hat nun einmal die Umwandlung der Leberzellen in Geschwulstzellen stattgefunden, so verlieren die Zellen auch bald ihre Anordnung, wie beschrieben; aus den Trabekeln entwickeln sich Schläuche, indem die Leberzellen ihren bipolaren Charakter wiedererlangen, den sie ja im Embryo-

nalstadium schon besessen haben. Aus den Schläuchen werden dann im weiteren Alveolen.

Aber bei weitem nicht alle Leberzellen gehen in Tumorzellen über; nur ein Teil der gut ernährten Zellen in der Läppchenperipherie schliesst sich der Geschwulst an; alle übrigen gehen, wie es scheint, spontan zu grunde. Die Ursache dieses wechselnden Verhaltens mag darin zu suchen sein, dass hier ein Kampf ums Dasein in jedem Läppchen stattfindet. Wer noch stark genug, hypertrophisch ist, folgt dem (unbekannten) Anreize zur Geschwulstbildung; wer aber schon in seinen Lebenseigenschaften durch die Cirrhose, die Wirkung der Gallenstauung etc. geschwächt ist, erliegt diesem starken Reize, wird krank und stirbt ab.

Sind es nun allein die Leberzellen, aus denen die Geschwulst hervorgeht, oder haben die Gallengänge auch einen Anteil? Nach der Fähigkeit des Tumors, exquisit hohe und schöne Zylinderepithelien zu bilden, möchte man diese Frage nicht ohne weiteres verneinen. Da wir aber an den interlobulären Gallengängen nirgends Wucherungserscheinungen gefunden haben, wohl aber am Rande der Läppchen, wo die Gallenkanälchen in Lebertrabekeln übergehen und wohl auch ein Stück weit als intralobuläre Gallengänge ins Läppchen vordringen, so möchte ich mich dahin entscheiden, dass die Geschwulst diesen Uebergangsstellen kleinster Gallengänge im Lebergewebe entstammt. Der gleichen Ansicht ist z. B. für ähnliche Fälle wie der meinige auch *Eggel*, der in dieser Gegend eine hohe Proliferations-

fähigkeit der Zellen vermutet, da sie vermutlich auch *„sowohl bei der Entstehung von Gallengängen aus Leberzellen, wie sie bei der Cirrhose stattfindet, als bei der Bildung von Leberzellen aus Gallengangsepithelien, wie sie bei den Regenerationsvorgängen sich findet, die Hauptrolle spielen“.*

Es erübrigt, des eigentümlichen Bürstenbesatzes unserer Geschwulstzellen zu gedenken. Wir haben gesehen, dass unsere Zellen in dieser Hinsicht eine weitgehende Aehnlichkeit mit denjenigen *Sokoloffs* (50) besitzen. Ein Grund, embryonale Keime, angeborene Flimmercysten u. dgl. anzunehmen, liegt hier gleichfalls nicht vor, indem das Lig. suspensorium selbst keine Tumoren enthält. Da wir eine Beteiligung der Gallengänge, wenigsteus in ihren Anfangsstücken, schon aus anderen Gründen angenommen haben, so möchte ich dies nun umsomehr tun, und mich der Meinung *Sokoloffs* anschliessen, dass die Gallengänge unter gewissen Bedingungen, die mir allerdings näher zu bezeichnen ganz unmöglich ist, die Fähigkeit haben müssen, einen Flimmerhaaren ähnlichen Besatz an ihrer cuticularen Oberfläche zu bilden; und ich glaube, dass in unserm Falle diese Fähigkeit als eine Erscheinung auftritt, die den mannigfachen Veränderungen zuzuzählen ist, welche die Zelle bei der Geschwulstbildung erfahren hat. Analogien dafür, namentlich im Ovarium, sind jedenfalls vorhanden: Es bleibt abzuwarten, ob nicht noch mehr solche Fälle publiziert werden; da die Frage einmal angeschnitten ist, wird man vielleicht genauer darauf achten.

Ich möchte nun noch einmal betonen, dass ich alle Schlüsse über Histogenese aus den Erscheinungen am wachsenden Tumor gezogen habe, dass die ursprüngliche und erste Entstehung des Tumors aber damit keineswegs erklärt ist, sondern nur daraus vermutet werden kann; eine bestimmte Erklärung darüber ist natürlich unmöglich!

Auf Grund des Gesagten stellen wir nun folgende endgültige anatomische Diagnose: Primäres massives Adenocarcinom, in der Leber entstanden und auf die Gallenblase etc. übergreifend, von trabekulär-tubulösem und alveolärem Bau, ausgehend von den Leberzellen resp. den Uebergangsstellen der Gallenkanälchen in die Leberzellbalken. — Biliäre Cirrhose mittleren Grades im übrigen Lebergewebe.

Epikrise.

Versuchen wir nun Krankengeschichte, Sektionsbericht und histologischen Befund zu einem Gesamtbilde dieses merkwürdigen Falles zu vereinigen, der im Laufe der Untersuchungen drei mal seine Diagnose wechselte!

Die Krankheit begann 15 Monate vor dem Tode mit allen Symptomen eines ziemlich acut einsetzenden, hochgradigen Ikterus. Ob man zu dieser Zeit schon das Carcinom als Ursache desselben betrachten darf? Möglich wäre es immerhin; aber da der Tumor vom Lebergewebe ausging, ist es nicht wahrscheinlich, dass er einen derartig plötzlichen Abschluss der Gallenleitung hervorgebracht

habe. Mit viel grösserer Wahrscheinlichkeit ist es ein Gallenstein gewesen, der den Ductus choledochus gesperrt hat. Leider konnte man aus der Sektion nichts Genaues über den Sitz der gefundenen Steine aussagen, weil jede Topographie durch den Tumor zerstört war. Auf die eventuelle Wanderung des Steins weisen allerdings keine Kolikerscheinungen hin, wenn man nicht das Erbrechen in der ersten Zeit als freilich sehr unbestimmtes Abortivsymptom dafür ansehen will. Dass Gallensteine aber wandern können, auch ohne Symptome zu machen, ist ja aus dem Befund von Steinen im Stuhle erwiesen.

Elf Monate später traten neue Erscheinungen hinzu: Stechende und drückende Schmerzen in der Lebergegend und geringe Auftreibung des Leibes. Die wechselnde Intensität der nun fortdauernden Schmerzen, sowie das häufige Erbrechen lässt immer noch an Gallensteine als Ursache denken: und auch der Status bei der Aufnahme drei Monate später zeigte einen bestimmten Hinweis auf Carcinom noch nicht. Spontaner und Druckschmerz der Leber, Vergrösserung, höckrige und derbe Beschaffenheit der Leber, selbst die Abmagerung sind Erscheinungen, die chronischer Verschluss der Gallenwege, Gallensteine und Gallenstauungscirrhose sehr wohl hervorbringen können; doch ist es wahrscheinlich, dass um diese Zeit schon, unerkannt, das Carcinom vorhanden war und seine verderbliche Wirkung entfaltete, schon weil ein solch grosser und derber Tumor zu seiner Entwicklung sicher länger braucht als 27 Tage.

In den nächsten 8 Tagen war kein Wachstum der Leber zu konstatieren, und von da bis kurz vor dem Tode, wo die Punktion vorgenommen wurde, verdeckten Ascites und Meteorismus das Bild. In dieser Zeit häuften sich die Schmerzen, ein regelrechter Ascites bildete sich aus, das Befinden wurde immer schlechter. Sehr in den Vordergrund traten die Symptome von Seiten des Magens: Erbrechen hatte die Pat. während ihrer ganzen Krankheit, und in der letzten Zeit nahm es immer zu. Die Ursache dafür suchten wir zunächst in wandernden Gallensteinen, die es durch Reiz sensibler Nerven reflektorisch hervorgerufen haben konnten, und bei der Entwicklung des Carcinoms, der Perihepatitis, der Umwucherung und Kompression des Pylorus durch Geschwulstmassen ist genug Grund vorhanden, reflektorisches Erbrechen zu erklären; aber klinisch wirkte es doch verwirrend; und als dann noch Blut sich hinzugesellte und im Mageninhalt die freie Salzsäure fehlte, kam es, dass man das, was das Carcinom durch seine Reizwirkung (Erbrechen), durch die erzeugte Anämie (Mangelnde Magensekretion), und der Ikterus durch die hämorrhagische Diathese (Hämatemesis, Nasenbluten) hervorgebracht hatten, auf Rechnung eines Magen-Carcinoms schrieb und den später gefundenen Lebertumor als sekundär ansprach.

Die Bauchpunktion ergab eine hämorrhagisch-ikterisch-seröse Flüssigkeit von einem spezifischen Gewicht, wie es meist nur bei reinem Stauungstranssudat auftritt (1010=1,0 % Eiweiss schätzungsweise). Doch macht der Sektionsbefund es wahr-

scheinlich, dass carcinomatöse Peritonitis vorlag. Diese mag auch die Ursache des starken Meteorismus gewesen sein. Erst nach der einen Tag vor dem Tode vorgenommenen Punktion wurde die Leber wieder objektiv zugänglich, und nun zeigte sich, dass sich in der kurzen Zeit ein median von der Mammillarlinie nach abwärts steigender Lebertumor entwickelt hatte; die Diagnose Carcinom war nun greifbar. Gleichzeitig nahm man auch die Dämpfung unten über der rechten Lunge wahr, die sich bei der Sektion als leichter Hydrothorax herausstellte.

Die Abmagerung ging in der Zeit der Krankenhausbehandlung nicht mehr vorwärts. Das Gewicht stieg von 43 auf 48,2 und betrug auch post mortem noch 44 kg, ein kg mehr als bei der Aufnahme. Die gute Verpflegung unseres Krankenhauses konnte der Pat., da sie Alles wieder erbrechen musste, wohl kaum zu gute kommen; die Ursache der Gewichtszunahme ist vielmehr m. E. in der Anhäufung von Wasser im Körper (Ascites, Oedem, Oligurie!) zu suchen.

Die Temperatur verlief ohne grosse Besonderheiten in gewöhnlichen Grenzen mit ziemlich tiefem Mittel (36,6 °); ein Beweis, dass die im Tumor gefundenen Bacterien wohl keine sehr pathogenen Arten gewesen sein können. Subnormale Temperaturen von 35,8° etc., die öfters auftraten, sind durch Ikterus, Kachexie, Inanition (Erbrechen) leicht erklärt.

Der Puls war immer beschleunigt, im Mittel 88. Da die Leberzellen bei langer Gallenretention aufhören, Gallensäuren zu produzieren, war eine Bra-

dycardie von dieser Seite nicht mehr zu erwarten; beschleunigende Momente sind die Anämie, die Herzatrophie und wohl auch die Schmerzen.

Die Albuminurie ist auf den lange dauernden Ikterus zurückzuführen (*Leichtenstern* 15); auch sonst zeigte der Harn die Symptome starken Bilirubinikterus!

Die bestehenden Drüsenschwellungen waren vielleicht durch das Carcinom bedingt. Auch *Lindner* findet z. B. Aehnliches; aber schon *Leichtenstern* (14 p. 349) warnt vor der diagnostischen Verwertung geschwollener Lymphdrüsen.

Die Autopsie ergab nun einen Befund, den man gar nicht anders deuten konnte als wie es geschehen: denn es kommen ungleich häufiger primäre Gallenblasencarcinome vor, die auf die Leber übergreifen als umgekehrt. Und als nun tief im Innern des Tumors noch Gallensteine zum Vorschein kamen, schien der Fall auch aetiologisch vollkommen klar zu liegen:

Gallensteine { Obstructio D. choled. — Ikterus
Chron. Cholecystitis—Carcinom.

Das Mikroskop brachte eine neue, unerwartete Komplikation: statt des Gallenblasenkrebses fand sich Adenocarcinom der Leber! Es bestätigte auch die klinische Diagnose: biliäre Cirrhose, die makroskopisch als blosse Induration (Ikterus viridis) imponiert hatte und darum in der Sektion nicht besonders erwähnt wurde, histologisch dagegen genügend gekennzeichnet war.

Wie steht es aber jetzt mit der Aetiologie? Wir haben gesehen, dass sich das Leberadenom

meist auf cirrhotischer Basis entwickelt; diese Cirrhose braucht nicht die typische Säufercirrhose zu sein, es mangelt nicht an Fällen, in denen auch die Gallenstauungscirrhose gefunden und ätiologisch beschuldigt wurde (z. B. *Thorel*, 86). Freilich war unsere Cirrhose ziemlich jung, und es lässt sich auch die Anschauung vertreten, dass sie sich mit dem Tumor gleichzeitig entwickelt habe, vielleicht als Koeffekt der gleichen Schädlichkeit (Gallenstauung?). Hingegen glaube ich aus verschiedenen Gründen nicht, dass man sie als secundär, als Folge der Tumorbildung auffassen darf. Dem Alkohol, den Pat. genossen hat, möchte ich weder für die Cirrhose noch für die Entstehung der Geschwulst irgend eine Bedeutung beimessen; Cirrhose wird durch Schnaps bedingt; und wenn jeder, der 2 Mass Bier trinkt, solch bösartiges Gewächs in der Leber bekäme, dann stünde es schlimm um die Bevölkerung Bayerns! Da die Mutter der Pat. an „Unterleibsleiden" gestorben ist, könnte man wohl auch mit einigem Spürsinne ein Uterus-Carcinom konstruieren und als „Hereditäre Belastung" in Anschlag bringen, und so liesse sich noch Manches finden, unserm Ignoramus ein Mäntelchen zu geben.

Unsere hypothetische ätiologische Kette wäre also wie folgt aufgereiht:

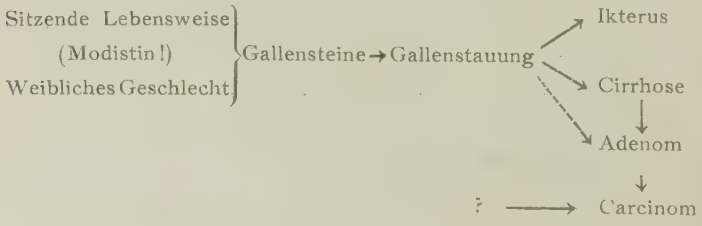

Fragen wir schliesslich nach der Todesursache, so können wir das Carcinom als solches, aber auch die durch dessen Sitz bedingte Störung, und endlich auch den Ikterus verantwortlich machen. Die Ursache der Krebskachexie ist noch unbekannt. Man sucht sie in Toxinen, welche die Krebszellen produzieren sollen. Aber es ist bis jetzt nicht gelungen, diese Gifte darzustellen oder durch Einverleibung bakterienfreier Carcinome ein Tier zu vergiften (*Hansemann,* 59, p. 195). Man versucht daher neuestens, eine von den Parenchymzellen ausgehende Toxinwirkung überhaupt in Frage zu stellen. *Hansemann* äussert sich wie folgt: *„Ich bin nach meinen Beobachtungen, die ich angestellt habe, überhaupt der Ansicht, dass die Frage der Kachexie einer neuen und gründlichen klinischen Bearbeitung bedarf . . . . . und ich halte es dann nicht für ganz ausgeschlossen, dass von dem ganzen Begriff der primären Giftwirkung maligner Geschwülste auf den Körper nicht übermässig viel übrig bleibt".*

In unserem Falle sind wir jedenfalls nicht auf die Krebskachexie angewiesen, wir kommen ohne dieselbe aus. Die schädlichen Einwirkungen des langdauernden Gallenabschlusses auf die Verdauung, die übrigen gastrischen Störungen, die durch die Lokalisation des Tumors bedingt wurden, endlich die enorme Störung des Stoffwechsels durch die Ausschaltung so grosser Lebergebiete durch Cirrhose und Geschwulst, die ausserdem bestehende Atrophie des Herzens etc. sind mehr als hinreichend zur Todesursache!

III. Zusammenfassung.

Es sei mir nun noch gestattet, in ein paar kurzen Sätzen die wichtigsten Resultate meiner Studien zusammenzufassen:

1. Adenome und primäre Carcinome sind keine prinzipiell verschiedenen Geschwülste. Eine Klassifikation derselben geschieht am besten nach morphologischen Gesichtspunkten. Die makroskopischen und die mikroskopischen Formen decken einander nicht, Einteilungen, welche auf den einen oder anderen basieren, sind daher von einander unabhängig. Wir unterscheiden makroskopisch: Knotiges—massives—diffuses Carcinom, mikroskopisch: Trabekulären, tubulären und alveolären Typus.

2. Die Malignität ist nicht abhängig vom histologischen Aufbau, aber doch aus anderen Dingen meist morphologisch erkennbar; wir schliessen uns daher denen an, welche auch die reinen Adenome, soweit sie malignen Charakter zeigen, mit unter den Generalbegriff „Carcinom" begreifen.

3. Die Cirrhose begleitet das primäre Carcinom in **85,4%**, davon die diffuse Form immer, aber auch die massiven und knotigen Formen sehr oft.

4. Das primäre Lebercarcinom ist dem sekundären gegenüber sehr selten. Einen Grund dafür kennt man bisher nicht. Die Diagnose „primär“ wird an der Leiche am sichersten per exclusionem gestellt; doch ist es oft möglich, sie allein aus dem histologischen Bilde zu stellen. Die makroskopischen Formen des sekundären und primären Lebercarcinoms geben aber keinen charakteristischen Unterschied.

5. Das primäre Lebercarcinom ergreift jedes Alter; es bevorzugt das 40. bis 70. Lebensjahr, sowie das männliche Geschlecht.

6. Der klinische Verlauf ist ausser von dem Sitz und Wachstum des Tumors selbst auch oft von der Cirrhose abhängig. Das Bild ist daher nicht einheitlich, die Diagnose auf primäres Lebercarcinom ist sehr schwer. Dauer der klinischen Erscheinungen ist im Mittel 6 Monate.

7. Die Leber ist vergrössert, selten verkleinert, sie ist induriert oder cirrhotisch, sehr selten ganz normal. Mikroskopisch zeigt sie an der Grenze des Tumors entweder Uebergangsbilder oder Erscheinungen von Konsumption, Kompression oder Infiltration durch den Tumor.

8. Die Zellen des primären Lebercarcinoms haben keine konstante Grösse und Form. Bald ähneln sie mehr Leberzellen, bald den Epithelien der Gallengänge, bald sind sie auch völlig entdifferenziert. Flimmer- oder Bürstenbesatz ist extrem selten nachgewiesen an Zellen, die wahrscheinlich von Gallengangsepithelien abstammen.

9. Der Ursprung des primären Lebercarcinoms ist in den ersten Anfängen noch nicht nachgewiesen. Es kann wahrscheinlich sowohl von Leberzellen als von Gallengangepithelien ausgehen. Primär multiple Entstehung, zunächst als Adenom, ist wahrscheinlich häufig. Das weitere Wachstum geschieht teils autogen, teils durch Ergriffenwerden neuer Parenchymteile von der Umwandlung in Tumor. Uebergangsbilder sind, da nicht allgemein anerkannt, nur mit Vorsicht zu verwerten. — Das Stroma wird vom Stroma der Leber geliefert. Die Hauptrolle des wuchernden Bindegewebes bei der ersten Entstehung wird teils behauptet, teils bestritten.

10. Das primäre Lebercarcinom macht in $^2/_5$ der Fälle Metastasen, am häufigsten in Lymphdrüsen und in der Lunge. Häufig bricht es in die grösseren Aeste der Pfortader, selten der Lebervene ein und macht dort Geschwulstthromben.

11. Die Aetiologie ist unbekannt. Der Cirrhose wird eine gewisse Bedeutung eingeräumt, während alle anderen Momente sehr unsicher sind.

Am Schlusse meiner Arbeit angelangt, sei es mir vergönnt, allen den Herren, welche mich bei der Abfassung derselben in liebenswürdiger und bereitwilliger Weise unterstützt haben,

Herrn Professor Dr. Sittmann für die Anregung zur Arbeit und die Ueberweisung der klinischen Daten;

Herrn Professor Dr. Bollinger für die Uebernahme des Referates, sowie für die Ueberlassung des Sektionsprotokolls;

Herrn Professor Dr. Schmaus für die Anfertigung und Erklärung der mikroskopischen Präparate

meinen verbindlichsten und wärmsten Dank auszusprechen!

München, August 1902.

Der Verfasser.

Lebenslauf.

Der Verfasser dieser Arbeit wurde am 22. Februar 1877 in Plauen i/V. geboren. Er besuchte daselbst die Bürgerschule und das Gymnasium, welches er Ostern 1896 mit dem Zeugnis der Reife verliess. Darauf studierte er Rechtswissenschaft je ein Semester in Heidelberg, Berlin und Wien, leistete Oktober 1897 bis Oktober 1898 beim 1. Badischen Leib-Dragonerregiment No. 20 in Karlsruhe seiner Militärpflicht Genüge und wandte sich darauf dem Studium der Medizin zu. Er befliss sich desselben 4 Semester in Berlin, eines in Halle und drei in München. Die ärztliche Vorprüfung bestand er Ostern 1900 in Berlin. Vom 20. November 1902 bis 3. Februar 1903 legte er in München die ärztliche Approbationsprüfung ab. Während seiner Studienzeit besuchte er die Vorlesungen und Kliniken folgender Herren Professoren und Dozenten der medizinischen Fakultäten:

Wien: Krafft Ebing.

Berlin: Waldeyer, O. Hertwig, Engelmann, H. Virchow, Warburg, E. Fischer, F. E. Schulze, Engler, Blasius.

R. Virchow, O. Liebreich, Hansemann, Thierfelder, Michaelis, Oestreich.

Halle: v. Mering, v. Bramann, Fehling, Franz Frese.

München: v. Angerer, v. Bauer, Bollinger, Buchner, Bumm, Dürck, Emmerich, Eversbusch, Hahn, Klein, May, Mollier, Posselt, v. Ranke, Rieder, Schmaus, Sittmann, v. Tappeiner, K. v. Voit, v. Winckel, v. Ziemssen.

Allen diesen meinen hochverehrten Herren Lehrern spreche ich an dieser Stelle meinen ergebensten und herzlichsten Dank aus.

München, den 4. Februar 1903.

Fritz Härtel,
appr. Arzt.

Chronologisches Literaturverzeichnis.

Jahr	No.	
1812	1.	*Bayle*, Dictionnaire des sciences médicales, Art. Cancer. Paris 1812. (Zit. nach No. 2.)
1861	2.	*Frerichs*, Klinik der Leberkrankheiten.
1864	3.	*Rindfleisch und Griesinger*, Mikroscopische Studien über Leber-Adenoid, Archiv f. Heilkunde 1864. Bd. V S. 385.
1865	4.	*Thiersch*, Der Epithelialkrebs, namentlich der Haut, Leipzig 1865 (Zit. nach No. 10).
1866	5	*Naunyn*, Ueber die Entwicklung des Leberkrebses, Reicherts und Du Bois Reymonds Archiv 1866.
1868	6.	*Eberth*, Untersuchungen über die normale und pathologische Leber. Adenom der Leber. Virchow Archiv Bd. XVIII, S. 1.
1868	7.	*Fetzer*, Beiträge zur Histogenese der Leberkrebse, Diss. Tübingen.
1868	8.	*Riesenfeld*, Ueber 69 im pathologischen Institut Berlin 1864—1868 vorgekommene Fälle von Krebs der Leber. Diss. Berlin.
1872	9.	*Perls*, Zur Histologie des Leber-Carcinoms. Virchow Archiv Bd. LVI.
1872	10.	*Waldeyer*, Die Entwicklung des Carcinoms. Virchow Archiv Bd. LV.
1876	11.	*Kelsch et Kiéner*, Contribution à l'étude de l'adenome du foie, Archive de physiologie 1876, S. 622.
1876	12.	*Weigert*, Ueber primäres Leber-Carcinom. Virchow Archiv Bd. LXIII.
1876	13.	*Wulff*, Der primäre Leberkrebs, Diss. Tübingen.
1878	14.	*Schüppel und Leichtenstern* in v. Ziemssens Handbuch der spez. Pathologie und Therapie.
1881	15.	*Sabourin*. Essai sur l'adenome du foie, Thèse de Paris (zit. nach No. 21).

Jahr No.
1882 16. *Kindt*, Beitrag zur Histogenese des primären Leber-Carcinoms. Diss. Kiel.
1882 17. *Mangelsdorf*, 6 Fälle von biliärer Lebercirrhose, Diss. Rostock.
1882 18. *Meyer*, Ein Fall von Carcinoma hepatis idiopathicum. Diss. Berlin.
1884 19. *Hainsky*, Ein Fall von Lebervenenobliteration, Diss. Göttingen (zit nach No. 49).
1884 20. *Podwyssowsky*, Zieglers Beiträge 1884, S. 259 (zit. nach No. 49).
1884 21. *Simmonds*. Die knotige Hyperplasie und das Adenom der Leber. Archiv f. Klinische Medizin XXXIV, S. 388.
1887 22. *Orth*, Lehrbuch der speziellen pathologischen Anatomie, Bd. I.
1887 23. *v. Recklingshausen*. Ueber die Ranula, die Cysten der Bartholinschen Drüsen und die Flimmercysten der Leber. Virchow Archiv Bd. LXXXIV, S. 425. (zit nach No. 50).
1888 24. *Hanot et Gilbert*. Etudes sur les maladies du foie. Paris.
1888 25. *Lange, H.* Statistik der interstitiellen Hepatitis. Diss. Kiel.
1888 26. *Rohwedder*, Der primäre Leberkrebs und sein Verhältnis zur Lebercirrhose. Diss. Kiel.
1889 27. *Zahn*. Beiträge zur Aetiologie der Epithelialkrebse, Virchow Archiv Bd. CXIX.
1890 28. *Hansemann*. Ueber das primäre Lebercarcinom. Berliner klin. Wochenschrift, Jahrgang 1890.
1890 29. *Ponfick*. Experimentelle Beiträge zur Pathologie der Leber. Virchow Archiv Bd. CXIX.
1894 30. *Frohmann*. Ueber das Leber-Adenom, mit Bemerkungen über Teilungsvorgänge in den Leberzellen. Diss. Königsberg.
1894 31. *Siegenbeck van Heukelom*. Das Adeno-Carcinom der Leber mit Cirrhose. Zieglers Beiträge 1894, XVI.
1895 33. *Meder*. Ueber acute Leberatrophie mit besonderer Berücksichtigung der dabei beobachteten Regenerationserscheinungen. Zieglers Beiträge Bd. XVII. (zit. nach No. 49.)
1895 34. *Nissen*. Ueber Leber-Adenom bei Cirrhose. Diss. Freiburg.

Jahr	No.	
1895	35.	*Rumpelt.* Ueber einen Fall von Adenocarcinom der Leber. Diss. München.
1895	36.	*Thorel.* Die Cirrhosis hepatis carcinomatosa, ein Beitrag zur Histogenese der Leberkrebse. Zieglers Beiträge Bd. XVIII.
1896	37.	*Delkeskamp.* Ueber das primäre Carcinom. Diss. Freiburg.
1896	38.	*Riedl*, Primäres Leber-Carcinom. Diss. München.
1897	39.	*Schmidt.* Ueber Sekretionsvorgänge in Krebsen der Schilddrüse und der Leber und ihren Metastasen. Virchow Archiv Bd. CXLVIII.
1898	40.	*Hauser.* Neuere Arbeiten über Carcinom 1891—1898, zusammenfassendes Referat. Zentralblatt für allgemeine Pathologie u. pathologischer Anatomie, IX, 1898.
1898	41.	*Heussi.* Ueber das Wachstum des Adenocarcinoms der Leber. Diss. Zürich.
1898	42.	*Hölker.* Carcinomatöse Lebercirrhose. Diss. Freiburg.
1898	43.	*Ziegler.* Lebuch der speziellen pathologischen Anatomie.
1899	44.	*Achert*, Beitrag zur Kenntnis des primären Leberkrebses. Diss. Leipzig.
1899	45.	*Lindner.* 2 Fälle von primärem Lebercarcinom mit Cirrhose, Wiener klinische Wochenschrift 1899, No. 44.
1899	46.	*Pleitner.* Kasuistischer Beitrag zur Lehre vom primären Leberkrebs. Diss. München.
1899	47.	*Quincke und Hoppe-Seyler* in Nothnagels Spezielle Pathologie und Therapie, Bd. XVIII.
1900	48.	*Meyer, H.* Das primäre Lebercarcinom. Diss. Leipzig.
1900	49.	*Schmieden.* Lebercirrhose und multiple Abenombildung der Leber. Virchow Archiv Bd. CLIX, S. 290.
1900	50.	*Sokoloff.* Adeno- Carcinom mit Flimmerzellen in der Leber. Virchow Archiv Bd. CLXII, S. 1.
1900	51.	*Weber.* Ein Fall von primärem Leberkrebs im 1. Lebensjahr. Diss. Kiel.
1901	52.	*Bollinger.* Atlas und Grundriss der pathologischen Anatomie.
1901	53.	*Ciechanowsky.* Ueber intracelluläre Sekretionsvorgänge in Leberadenomen und -Adenocarcinomen. Extrait du Bulletin de l'Academie des sciences de Cracovic, Juillet 1900. (zit. nach Schmidts Jahrbücher Bd. 271, S. 250.)

Jahr No.

1901 54. *Cloin, Th.* Multiple Adenombildnng in einer cirrhotischen Leber. Prager med. Wochenschrift XXVI, 23, 1901. (zit. nach Schmidts Jahrbücher Bd. 271, S. 250.)

1901 55. *Eggel*, Hugo. Ueber das primäre Carcinom der Leber. Diss. München.

1901 56. *Raupp.* Ueber einen Fall von primärem Carcinom der Leber. Diss. München.

1901 57. *Ribbert.* Lehrbuch der pathologischen Histologie, 2. Aufl.

1901 58. *Stölzel.* Ein Fall von primärem Lebercarcinom Diss. München.

1902 59. *Hansemann.* Mikroskopische Diagnose der bösartigen Geschwülste, 2. Auflage.

Anhang.

Zeichnungen.

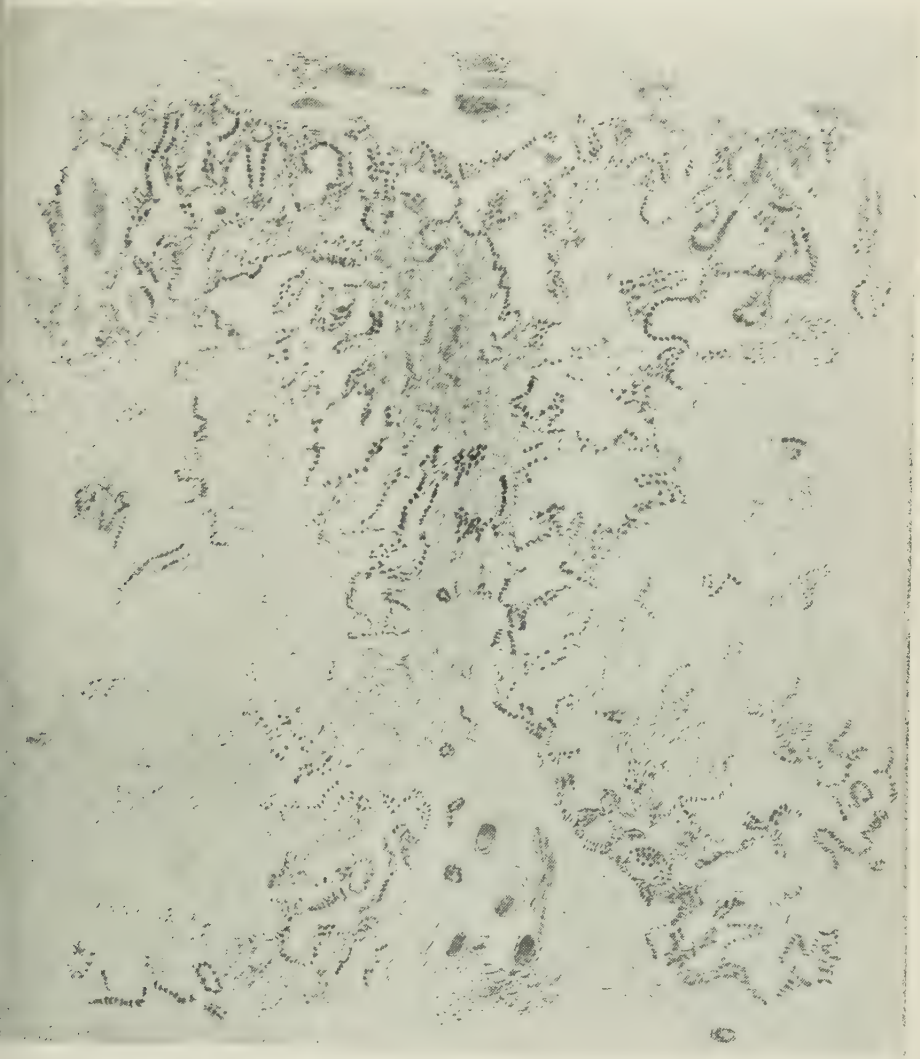

Fig. 1.

/1. Situation des Adenocarcinoms. Oben quer verdickte Leberkapsel mit Gefässen und kleinzell. Herden. Mitten vertical interlobuläres Gewebe, das oben vom Tumor zerklüftet wird. Rechts und links Stränge und Schläuche des Adenoms; das Innere der beiden Lobuli besteht aus strukturlosem Gewebe.

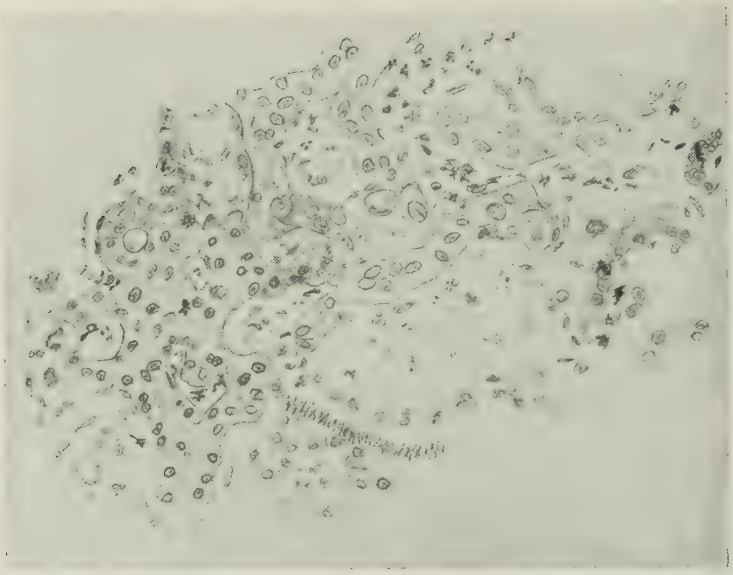

Fig. 2.

240/1. Links unten interlobuläres Bindegewebe, das einen Zellkomplex abgeschnürt hat, der etwas heller als die Leberzellen ist und ovale Kerne hat. Leberzellen in atypischer Anordnung, nach rechts anschliessend echte Tumorstränge, an der Grenze schwankende Charakterisierung der Zellen. Am mittleren Tumorstrang sitzen atrophische Leberzellen auf. Viel Leukocyten und Pigmentniederschläge.

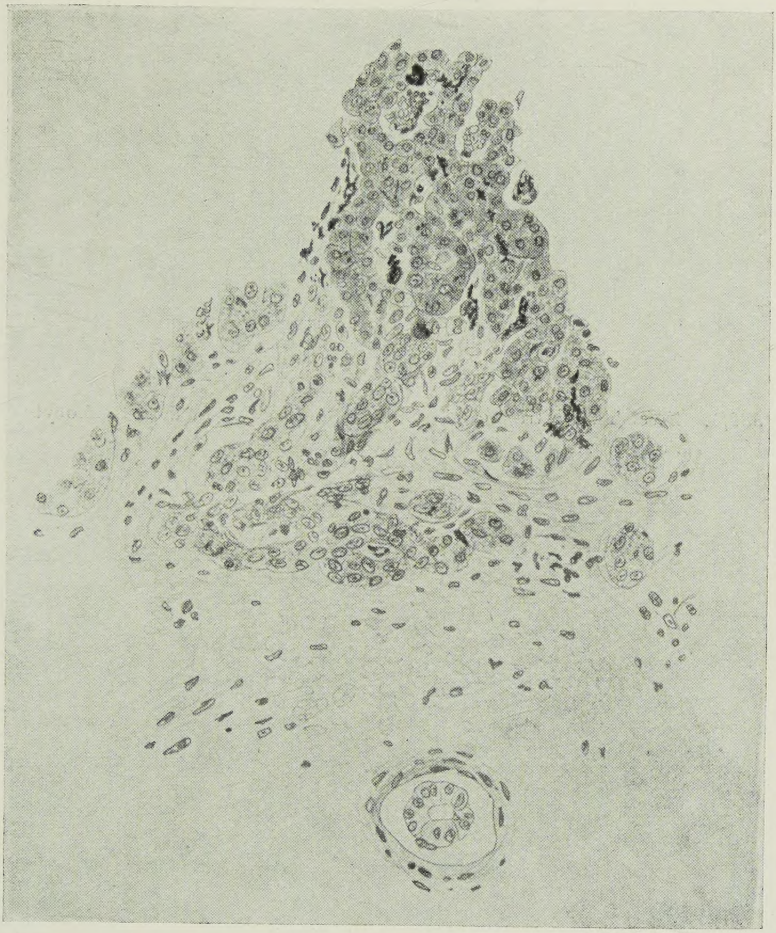

Fig. 3.

240/1. Oben Leberzellstränge und Gallenpigment, intralobuläre Bindegewebsentwicklung, Lostrennung und Entdifferenzierung der Zellen, die an der Grenze zum interlobulären Gewebe Tumorcharakter zeigen.

Fig. 4.

532/1. Zwei Tumorstränge, ein Lumen begrenzend, in dem Leukocyten liegen. Haarbesatz der Tumorzellen.

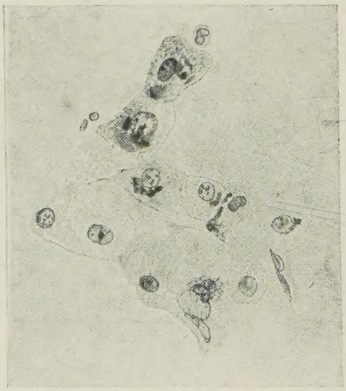

Fig. 5.

600/1 (hom. Im.) Der Seite 63 erwähnte Zellstrang. In der kernlosen Zelle links liegt der Kern ausserhalb der eingestellten Bildebene.

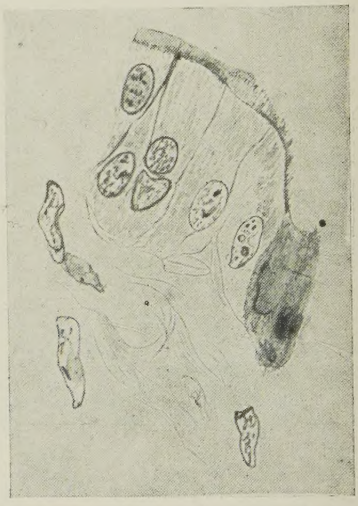

Fig. 6. F. Härtel fec.

950/1 (hom. Im.) Haarbesatz zylindrischer Tumorzellen. Die dunklen Zellen rechts gehören nicht mehr d. Bildebene an, daher undeutlich.